

**UNIVERSITA' DEGLI STUDI DI PAVIA  
FACOLTA' DI MEDICINA E CHIRURGIA  
DIPARTIMENTO DI CHIRURGIA  
SEZIONE DI PATOLOGIA CHIRURGICA I  
Direttore: Chiar.mo Prof. Aris Zonta**

**ASPETTI MORFOLOGICI E FUNZIONALI DOPO  
TRAPIANTO SPERIMENTALE DI INTESTINO TENUE  
ED IMMUNOSOPPRESSIONE CON FK506**

**Relatore:  
Chiar.mo Prof. Aris Zonta**

**Tesi Sperimentale di Laurea  
di Carletto Genovese**

**Anno Accademico 1992 - 93**

# INDICE

## **PREMESSA**

*Jeffrey A., un negro con l'aria da duro e un'età intorno alla trentina, faceva lo spacciatore di droga per le strade di New York. Si era specializzato nella vendita del "crack", un cocktail di stupefacenti che negli Stati Uniti è molto richiesto per i suoi effetti allucinogeni prolungati e per il relativo basso costo, se paragonato ad altre droghe più nobili. Il vero vantaggio della vendita del crack è che si può puntare sulla quantità e sulla frequenza della richiesta, visto che dà rapidamente dipendenza. Chi lo prova, in altre parole, diventa un cliente affezionato.*

*Gli spacciatori di droga americani sono ben organizzati ed hanno un codice, un regolamento da rispettare. Evidentemente un giorno Jeffrey ha infranto qualcuna di queste regole, perché è stato oggetto di una imboscata "punitiva", con tanto di sparatoria. Uno dei proiettili ha colpito Jeffrey all'addome, andando a recidergli l'arteria mesenterica superiore. Un intervento chirurgico urgente gli ha salvato la vita, ma è stato necessario resecargli quasi tutto l'intestino tenue. La storia citata sembra una delle tante che avvengono giornalmente in una metropoli come New York. Senonché quella di Jeffrey ha avuto un seguito molto particolare, che ha portato questo spacciatore a rappresentare una pietra miliare nella storia dei trapianti d'organo.*

*Sei mesi dopo la sparatoria, infatti, Jeffrey ha ricevuto un trapianto di intestino tenue isolato e, per la prima volta al mondo, è stato immunosoppresso con un nuovo farmaco ancora in fase di sperimentazione, l'FK 506. In passato erano stati fatti sporadici tentativi di trapianto intestinale, isolato o in combinazione con altri organi, ma l'immunosoppressione con Ciclosporina si era rivelata insufficiente a controllare le reazioni immunitarie di un organo immunologicamente molto attivo come l'intestino. Tanto che il fallimento di questi tentativi aveva portato a una lunga pausa di riflessione in attesa che qualcosa di nuovo accadesse per rendere fattibili questi trapianti al pari di quelli di cuore, fegato e rene.*

*L'avvento dell'FK 506 e la sua applicazione clinica hanno rappresentato la svolta, consentendo la realizzazione del trapianto di intestino. E Jeffrey ha rappresentato la prima testimonianza di questa svolta. Egli ha infatti riaperto una porta rimasta chiusa per troppo tempo, dando il via a un trial clinico di trapianto intestinale che ora conta già più di cinquanta pazienti con ottimi dati di sopravvivenza. E molti altri pazienti, potenziali candidati a questo tipo di trapianto, sono tornati a sperare.*

*E' dunque venuto il momento di approfondire nei dettagli molti degli aspetti tuttora oscuri riguardanti il trapianto intestinale e le sue implicazioni di carattere funzionale, morfologico e immunologico. In tal senso gli studi sperimentali su animali di grossa taglia rivestono un ruolo importante. Presso il Laboratorio di Chirurgia Sperimentale dell'Università di Pavia è stato sviluppato un modello di trapianto intestinale nel suino con immunosoppressione basata sull'FK 506. Questa tesi vuole rappresentare un piccolo contributo a tali studi.*

# **INTRODUZIONE**

## **Sezione I: Trapianto clinico di intestino tenue**

## ***A: Razionale clinico ed indicazioni***

I pazienti sottoposti a resezioni intestinali massive conseguenti ad un infarto mesenterico da trombosi vascolare, embolia dell'arteria mesenterica superiore, volvolo, oppure a resezioni ripetute come nel caso della malattia di Crohn, possono sviluppare una condizione patologica caratterizzata dall'incapacità di assorbire gli alimenti denominata sindrome da intestino corto (1). L'alimentazione orale provoca, in questi pazienti, la comparsa di diarrea e steatorrea a causa del rapido tempo di transito del cibo nella porzione rimanente di intestino tenue. In aggiunta all'insufficiente apporto proteico e calorico ed al rischio di disidratazione, i pazienti con sindrome da intestino corto sviluppano inevitabilmente deficit vitaminici ed elettrolitici che impongono una loro correzione per via parenterale. Questa categoria di pazienti necessita, quindi, di un apporto nutrizionale parenterale continuato che fornisca loro glucosio, proteine, lipidi, elettroliti, vitamine e oligoelementi.

La nutrizione parenterale totale prolungata rappresenta quindi un presidio terapeutico indispensabile per la sopravvivenza di questi pazienti. Da alcuni anni questo trattamento terapeutico può essere istituito al di fuori delle strutture ospedaliere, con la supervisione di centri specializzati che si occupano della cosiddetta nutrizione parenterale totale domiciliare. Ciò ha indubbiamente consentito un miglioramento della qualità di vita di questi pazienti, rendendoli indipendenti dalle strutture sanitarie e permettendo a parte di essi di riprendere le abituali attività lavorative.

Nonostante siano stati riportati casi di pazienti in nutrizione parenterale totale domiciliare sopravvissuti per più di 10 anni, il trattamento nutrizionale di questi pazienti, ed in modo particolare dei bambini, richiede un attento monitoraggio, non trattandosi di una modalità fisiologica di alimentazione (2). Le complicanze metaboliche della nutrizione parenterale totale domiciliare comprendono squilibri elettrolitici, quali l'iponatriemia, l'ipokaliemia, l'ipofosfemia e disordini a carico del metabolismo del magnesio e del calcio (3). Inoltre, l'impiego di un accesso venoso a permanenza può comportare l'insorgenza di



complicanze al momento del suo posizionamento e, più tardi, di sepsi, trombosi ed embolie. E' stato determinato che la mortalità direttamente correlata alle complicanze della nutrizione parenterale totale domiciliare raggiunge, in età pediatrica, il 15% (4). A questi rischi oggettivi vanno aggiunti "handicap" psicosociali derivanti dalla impossibilità di alimentazione fisiologica oppure dalla dipendenza da sistemi artificiali. I pazienti ed i loro familiari devono imparare programmi dietetici specifici e tecniche di asepsi per il maneggiamento della via venosa centrale e della soluzione parenterale. Alcuni pazienti si sentono soverchiati dalla complessità di questi problemi e sono così impossibilitati a trarre il massimo beneficio dal trattamento terapeutico. Infine i costi del trattamento nutrizionale parenterale totale domiciliare sono elevati.

Tra le indicazioni alla nutrizione parenterale totale domiciliare, oltre alla sindrome da intestino corto secondaria ad ampie resezioni intestinali, vanno annoverate le patologie congenite, quali l'atresia intestinale, ed altre condizioni morbose che condizionano deficit a carico dell'assorbimento intestinale, quali la pseudo-ostruzione

intestinale cronica. In Tabella I sono elencate le principali indicazioni alla nutrizione parenterale domiciliare.

Tabella I - Indicazioni attuali al trapianto di intestino

Nel bambino:
--------------

- Enterocolite necrotizzante
- Volvolo
- Atresia intestinale
- Diarrea cronica intrattabile
- Pseudo-ostruzione intestinale cronica
- Gastroschisi
- Traumi

Nell'adulto:
--------------

- Morbo di Crohn
- Enterite attinica
- Trombosi dei vasi mesenterici
- Sindrome di Gardner
- Volvolo
- Traumi

In alcuni paesi si è cercato di stimare l'incidenza annua di nuovi pazienti che richiedono un trattamento nutrizionale parenterale totale domiciliare. Nel Nord America questa è di circa 1 paziente per 2 milioni di abitanti (escludendo i pazienti con patologie intestinali infiammatorie croniche), mentre nel Regno Unito è di 1 paziente per milione di

abitanti. Per quanto riguarda l'Italia non sono ancora disponibili dati precisi al riguardo anche se nel Registro del Gruppo Italiano di Nutrizione Artificiale Domiciliare (G.I.N.A.D.), che raggruppa una serie di centri italiani che si occupano di nutrizione parenterale totale domiciliare, sono registrati, a tutto il 1992, 410 pazienti, dei quali 93 tuttora in trattamento; 68 sono invece i nuovi pazienti inseriti nell'ultimo anno.

### ***B: Casistica clinica mondiale***

Tutti i tentativi di applicazione clinica del trapianto di intestino tenue realizzati prima dell'introduzione della ciclosporina sono stati caratterizzati da insuccesso (5,6,7,8).

I primi due trapianti sono stati effettuati da Detterling e coll. a Boston nel 1964 (8). Entrambi i pazienti erano bambini; il primo morì 12 ore dopo il trapianto, il secondo sopravvisse per diverse settimane, dopo la rimozione del graft andato incontro a necrosi in 2<sup>a</sup> giornata postoperatoria. In questo primo gruppo, il paziente sopravvissuto più a

lungo fu una donna di 37 anni che era stata sottoposta ad una resezione intestinale massiva per una sindrome di Gardner (5). L'intestino trapiantato, in questo caso, consisteva in un tratto di digiuno della lunghezza di 1,7 m. prelevato dalla sorella della paziente, HLA compatibile. A 2 settimane dall'intervento comparve un episodio di rigetto acuto, controllato con steroidi. La paziente fu in grado di alimentarsi fisiologicamente per 2 mesi e morì dopo 76 giorni dal trapianto per una sepsi sostenuta da Escherichia Coli. Prima del decesso era stato sospettato lo sviluppo di una reazione "graft-versus-host", mai documentata con certezza.

In seguito ai successi ottenuti in campo sperimentale utilizzando la ciclosporina come farmaco immunosoppressore, furono effettuati un certo numero di tentativi clinici, anche questi con scarsi risultati (9,10,11). Il primo paziente fu una donna di 26 anni affetta da sindrome di Gardner, sottoposta a resezione dell'intero intestino tenue per la presenza di un tumore desmoide. Ad un anno dall'intervento fu tentato il trapianto di intestino a causa dell'inefficacia della nutrizione parenterale totale domiciliare. L'organo trapiantato era costituito dall'intero intestino

tenue di un donatore di gruppo sanguigno O, mentre la paziente era di gruppo A. In 4<sup>a</sup> giornata postoperatoria la paziente sviluppò un grave quadro di anemia emolitica provocato da anticorpi anti-A prodotti dai linfociti del donatore. In 9<sup>a</sup> giornata fu sospettata la comparsa di un rigetto acuto sulla base di un incremento dell'attività procoagulante. La paziente morì il giorno successivo. All'esame autoptico non fu possibile determinare con certezza la causa di morte anche se fu ipotizzata la presenza di neurotossicità da ciclosporina; l'intestino trapiantato, comunque, era in preda ad una reazione di rigetto acuto (10).

Da questa e dalle successive esperienze è stato possibile caratterizzare l'andamento clinico tipico di questi pazienti. Solitamente il rigetto è evidenziabile nei campioni bioptici tra la 4<sup>a</sup> e la 10<sup>a</sup> giornata postoperatoria. L'impiego di steroidi e siero anti-linfocitario consentì di ridurre l'entità del rigetto (9,12), ma generalmente la progressione del rigetto è inevitabile e costringe alla rimozione del graft entro la 15<sup>a</sup> giornata postoperatoria. Il pre-trattamento con OKT3 non si è mai dimostrato in grado di ridurre l'immunogenicità dell'intestino trapiantato (9,13). Anche la scelta di ripristinare il drenaggio ematico nel

circolo portale non ha comportato miglioramenti dal punto di vista immunologico rispetto a quei casi in cui, per motivi tecnici, è stata effettuata un'anastomosi porto-cavale (9,13,8). I protocolli immunosoppressivi con ciclosporina proposti prevedono sia l'infusione continua che la somministrazione a boli con raggiungimento di livelli ematici considerati terapeutici nel caso di trapianto di rene o di fegato (200-400 ng/ml con metodo RIA, 800-1200 ng/ml con metodo TDX). La tossicità da immunosoppressione è stata segnalata con una certa frequenza; la ciclosporina ha dato problemi di nefrotossicità e neurotossicità (12), mentre la terapia combinata (steroidi, siero antilinfocitario e azatioprina) è stata spesso correlata all'insorgenza di complicanze settiche (9,10,12). Nei bambini, nei quali l'intestino è stato trapiantato in combinazione con altri organi addominali si è assistito allo sviluppo di patologie linfoproliferative (14,15). Dall'analisi di queste esperienze cliniche appare evidente come la terapia immunosoppressiva utilizzata in questi primi tentativi non ha consentito l'affermazione in campo clinico del trapianto di intestino.

Lo sviluppo, avvenuto in questi anni, di nuove metodiche quali il trapianto cluster ed il trapianto multiviscerale è da considerarsi come risultato di una migliore conoscenza dei rapporti anatomici esistenti tra i visceri addominali piuttosto che un tentativo di manipolazione immunologica della reazione di rigetto (14,15). Ciononostante, fu importante la dimostrazione che l'immunosoppressione combinata con ciclosporina, prednisone e siero anti-linfocitario consentiva la sopravvivenza prolungata dell'intestino trapiantato assieme ad altri organi addominali. La logica conseguenza di tutto ciò furono i tentativi di effettuare trapianti combinati di fegato ed intestino, come quello realizzato da Grant e coll. in un paziente con sindrome da intestino corto associata a deficit di antitrombina III . In questo caso, il protocollo immunosoppressivo già sperimentato con successo nel trapianto di fegato (ciclosporina, azatioprina, OKT3 e prednisone, con pre-trattamento del donatore con OKT3) consentì di controllare le reazioni immunitarie di rigetto e GVHD (16). Con questo schema immunosoppressivo, ai buoni risultati ottenuti combinando il trapianto di fegato a quello di intestino tenue (6 su 6 pazienti sopravvissuti senza

episodi di rigetto che abbiano costretto ad espianare il graft) si contrappongono quelli deludenti ottenuti con il trapianto di intestino tenue isolato (4 su 17 graft funzionanti, con 4 decessi da complicanze direttamente correlabili al trapianto) (9,10,13).

A partire dal Maggio 1990, presso il Centro Trapianti di Pittsburgh, sulla scia degli ottimi risultati ottenuti nel trapianto di fegato e di rene, è stato intrapreso un trial clinico di trapianto di intestino singolo, di fegato e intestino e multiviscerale utilizzando l'FK 506 quale agente immunosoppressore. Sino ad ora (Giugno 1993) sono stati realizzati 51 casi, e 38 dei 51 pazienti trapiantati vivono dopo un periodo di follow-up di 1÷38 mesi. Molti di loro hanno ripreso ad alimentarsi regolarmente (17). Tabella II sono riportati i dati relativi alla casistica di Pittsburgh. Questi dati confermano come l'FK 506 abbia in parte contribuito a risolvere i problemi immunologici legati al trapianto intestinale anche se, come detto in precedenza e come dimostrato dalla stessa casistica di Pittsburgh, esiste ancora un elevato margine di miglioramento soprattutto per quanto riguarda il controllo delle



complicanze postoperatorie (fra cui gli effetti collaterali dell'FK 506) e la qualità della vita dei pazienti trapiantati.

Tabella II - Dati clinici dei pazienti trapiantati presso il centro di Pittsburgh

Pz. No.	Età (aa)	Indicazione	Graft	Sopravv. (mesi) *	NPT	Status	Commenti
1	31.1	Ferita d'arma da fuoco	PI	26	-	†	TX rene al 20° mese reTX PI al 22° mese
2	3.2	Enterocolite necrotizzante	PI/F	36	L	Casa	Graft con a. femorale
3	26.7	Trombosi AMS	PI/F	36	L	Casa	-
4	4.3	Gastroschisi	PI/F	32	L	Casa	Lesione midollare
5	2.8	Atresia intestinale	PI/F	13	-	†	A lungo in UTI per insuff. respiratoria
6	0.6	Atresia intestinale	PI/F	1	-	†	Sepsi e GVHD
7	1.1	Volvolo	PI/F	24	L	Casa	-
8	1.7	Volvolo	PI/F	24	P	Ricoverato	-
9	21	Trauma stradale	PI/F	23	P	Ricoverato	Pancreatite, IRt
10	32	Trombosi AMS e TC	MV	22	P	Casa	A lungo in UTI; IRt
11	2.5	Diarrea cronica intrattabile	PI	21	L	Casa	-
12	1.3	Atresia intestinale	PI	19	L	Casa	-
13	50	M. di Crohn	PI	19	L	Ricoverato	-
14	34	S. di Gardner	PI	15	-	†	Espianto graft in 239°
15	38	M. di Crohn	PI	13	-	†	Sepsi, insuff. epatica
16	10.2	POIC	PI	17	L	Casa	-
17	22	M. di Crohn	PI	17	L	Casa	-
18	25	M. di Crohn	PI/F	16	L	Casa	-
19	1.5	Enterocolite necrotizzante	PI/F	2	-	†	MOF e sepsi
20	29	S. di Gardner	PI/F	14	L	Ricoverato	-
21	24	Trombosi AMS e TC	MV	14	L	Ricoverato	-
22	20	Incidente stradale	PI	14	L	Casa	-
23	4.2	Gastroschisi	PI/F	14	L	Casa	-
24	1.4	Gastroschisi	PI/F	1	-	†	Sepsi
25	0.75	Diarrea cronica intrattabile	PI/F	12	L	Casa	-

Tabella II - continua

Pz. No.	Età (aa)	Indicazione	Graft	Sopravv. (mesi) *	NPT	Status	Commenti
26	0.5	Gastroschisi	PI/F	12	L	Casa	-
27	31	Trombosi AMS e TC	MV	11	L	Casa	-

28	19.1	Incidente stradale	PI/F	11	L	Casa	-
29	44	Trombosi AMS	PI/F	11	L	Casa	-
30	4.5	POIC	MV	9	L	Casa	-
31	42	S. Budd-Chiari	MV	0	-	†	Emorragia intraop.
32	37	Poliposi familiare	PI	8	L	Casa	-
33	3.6	Enterocolite necrotizzante	PI/F	3	-	†	ReTX, rigetto
34	0.87	Gastroschisi	PI/F	7	L	Ricoverato	-
35	15.5	Volvolo	PI/F	5	L	Casa	-
36	44	Gastrinoma	MV	2	-	†	ARDS
37	28	Deficit $\alpha$ -1-AT	MV	0	-	†	Decesso intraop.
38	39	M. di Crohn	PI	5	L	Casa	-
39	35.5	M. di Crohn	PI	5	P	UTI	-
40	58	Ca. del colon	PI	5	F	Ricoverato	-
41	3.0	Enterocolite necrotizzante	PI/F	1	-	†	Polmonite
42	1.7	Gastroschisi	PI	-	-		Espianto graft
43	1.8	Poliposi multipla	MV	4	P	Ricoverato	-
44	9.6	Volvolo	PI	4	P	Ricoverato	-
45	32.6	S. Budd-Chiari	MV	3	T	UTI	-
46	3.8	Volvolo	PI/F	2	P	Ricoverato	-
47	0.1	Atresia intestinale	PI/F	2	T	UTI	-
48	10.8	POIC	MV	2	T	UTI	-
49	1.1	Enterocolite necrotizzante	PI/F	1	T	UTI	-
50	34	M. di Crohn	PI	1	T	UTI	-
51	3.6	Volvolo	PI/F	1	T	UTI	-

- AMS, arteria mesenterica superiore; TC, tronco celiaco; POIC, psuedo-occlusione intestinale cronica; AT anti-tripsina.

- PI, piccolo intestino; PI/F, piccolo intestino + fegato; MV, multiviscerale.

- T, totalmente dipendente; P, parzialmente dipendente; L, completamente indipendente.

- UTI, unità di terapia intensiva; IRt, insufficienza renale transitoria; MOF multiple organ failure.

- \*Aggiornati al Luglio 1993

## **Sezione II: Trapianto sperimentale di intestino**

**tenue**

## ***A: Cenni storici***

Il trapianto di un organo solido è stato tentato per la prima volta dal chirurgo francese Alexis Carrell all'inizio del secolo. I suoi pionieristici studi, in cui un'ansa intestinale isolata veniva trapiantata nel collo di un cane (18), rappresentarono una prima dimostrazione tecnica di trapianto di intestino tenue. Il fallimento degli studi di Carrell dipese da insormontabili problemi inerenti all'immunosoppressione.

Nel 1959, Lillehei e collaboratori (19) effettuarono un primo tentativo di trapianto di intestino tenue sperimentale.

In breve tempo questo gruppo di ricercatori mise a punto una tecnica chirurgica di conservazione e trapianto di intestino tenue. Dopo isolamento dell'intestino mesenteriale e dei vasi mesenterici superiori (arteria e vena), il graft da trapiantare veniva espantato mediante sezione del duodeno e dell'ileo terminale, nonché dell'arteria e della vena mesenterica superiore venivano. L'organo veniva quindi raffreddato con perfusione attraverso l'arteria mesenterica superiore

utilizzando soluzione fisiologica a 4°C, oppure mediante semplice immersione in bagno di soluzione fisiologica fredda. L'intestino tenue veniva conservato in ipotermia per un periodo di circa 4 o 5 ore. Tuttavia lo stesso gruppo dimostrò, in studi successivi, la possibilità di conservare l'organo per più di 48 ore con una tecnica di ipotermia ed ossigenazione iperbarica (20). Il reimpianto del graft avveniva con anastomosi dei capi vascolari di arteria e vena mesenterica inferiore ai corrispondenti vasi del ricevente. La continuità intestinale veniva ripristinata mediante anastomosi termino-terminali del duodeno e dell'ileo dell'intestino trapiantato all'intestino nativo. Questa metodica fu inizialmente applicata per effettuare studi di autotrapianto, che consentirono di ottenere la sopravvivenza illimitata degli animali operati. E' interessante notare che subito dopo l'intervento chirurgico si assisteva alla comparsa di diarrea e steatorrea, e che l'alvo si normalizzava nell'arco di alcune settimane. L'iniezione di un colorante in un dotto linfatico del mesentere dell'intestino tenue consentì di dimostrare la rigenerazione delle connessioni linfatiche grazie alla pronta comparsa del colorante nel dotto toracico (21). La

riorganizzazione della rete vascolare linfatica era completa a 4 settimane dell'autotrapianto (22). La realizzazione di allotrapianti, effettuati con la stessa tecnica, determinò, invariabilmente, il decesso dell'animale ricevente, solitamente intorno all'8<sup>a</sup> giornata postoperatoria (23). Il decesso fu originalmente attribuito allo sviluppo di una reazione di graft-versus-host. Tale valutazione era basata sull'aspetto morfologico e istologico dell'intestino trapiantato all'esame autoptico; quest'ipotesi era anche avallata dall'osservazione dell'ipertrofia dei linfonodi mesenterici dell'organo trapiantato (24). Studi successivi dimostrarono, che, dopo il trapianto del piccolo intestino, era possibile osservare lo sviluppo sia di una reazione di rigetto che di una graft-versus-host disease. La lunghezza dell'intestino e, quindi, la quantità di tessuto linfatico trapiantato condizionava il prevalere di una reazione sull'altra. Il trapianto di brevi tratti di intestino tenue causavano infatti la comparsa di una reazione di rigetto acuto, mentre tratti più lunghi favorivano lo sviluppo di una graft-versus-host disease (25). Ciononostante, in animali in cui veniva trapiantato l'intero intestino, la reazione predominante sembrava essere il rigetto acuto.

Tentativi di modulare le reazioni immunologiche utilizzando i farmaci immunosoppressori allora a disposizione si rivelarono più difficoltosi di quanto osservato nel caso di trapianti di rene o di cuore (26). Cani sottoposti ad allotrapianto intestinale furono trattati con siero anti-linfocitario, prednisone, azatioprina e numerosi altri farmaci immunosoppressori. Le migliori sopravvivenze ottenute furono di 25 giorni circa (27). L'irradiazione a basse dosi dell'intestino trapiantato si dimostrò in grado di prolungare a 28 giorni circa la sopravvivenza di cani sottoposti al trapianto (28). Al contrario, l'irradiazione con dosi più alte (150 rads) era seguita dal decesso dell'animale dopo circa 9 giorni, per lo sviluppo di una reazione di rigetto. Questi risultati portarono alla formulazione della tesi secondo la quale l'irradiazione a basse dosi consentiva di ottenere un equilibrio immunologico in grado di controbilanciare le reazioni di rigetto e graft-versus-host disease e perciò di prolungare la sopravvivenza degli animali trapiantati.

Una migliore comprensione delle complesse interazioni immunologiche che si verificano con il trapianto di intestino fu possibile grazie agli studi effettuati da Monchik e Russell (28). Per questi



esperimenti vennero utilizzati ratti di ceppi consanguinei e ibridi di prima generazione (F1) derivanti dal loro incrocio. In accordo con le leggi mendeliane la prima generazione possiede tutti i geni e gli antigeni di istocompatibilità presenti nei ceppi parentali. Di conseguenza, le cellule immunocompetenti della generazione F1 non riconoscono come estranei i tessuti parentali. In questo modo fu possibile studiare separatamente la reazione di rigetto, trapiantando l'intestino della generazione F1 nei ratti parentali, e la graft-versus-host disease, trapiantando l'intestino dei ratti parentali negli animali di generazione F1 (29).

La tecnica utilizzata da Monchik e Russel consisteva nel prelievo dell'intestino e del suo mesentere a partire dal duodeno distale sino all'ileo terminale. L'organo espantato veniva immerso in ghiaccio sterile per la sua conservazione. Nell'animale ricevente, il graft veniva trapiantato in posizione eterotopica mediante anastomosi microvascolari: quella arteriosa tra il "cuff" aortico del donatore e l'aorta del ricevente e quella venosa tra la vena porta del graft e la vena cava del ricevente. Le estremità dell'intestino venivano esteriorizzate e

suturate alla parete addominale, confezionando così una duodenostomia ed una ileostomia.

Applicando questa metodica fu possibile caratterizzare in modo univoco la graft-versus-host disease e la reazione di rigetto e dimostrare, in trapianti che rendessero possibile lo sviluppo di entrambe le reazioni immunitarie, che la reazione dominante era quella di rigetto acuto.

## ***B: Modelli e tecniche chirurgiche sperimentali***

Gli studi che seguirono alle ricerche pionieristiche precedentemente descritte, hanno portato alla messa a punto di tre principali modelli sperimentali di trapianto di intestino tenue nel ratto, nel cane e nel suino.

### **Il ratto**

La descrizione del trapianto eterotopico di intestino tenue nel ratto effettuata da Monchik e Russell nel 1971 (28) facilitò enormemente gli studi in questo campo. Kort e coll. (30) descrissero, nel 1973, una tecnica di trapianto ortotopico; questa metodica era gravata da un'elevata incidenza di complicanze tecniche (40%). Deltz descrisse, successivamente, una metodica di trapianto ortotopico in due tempi che consentì di migliorare sensibilmente le sopravvivenze (80%) (41). Contemporaneamente, Lee e Schraut (32) riportavano la loro esperienza di trapianti ortotopici, con immediata ricostituzione della continuità intestinale, nei quali le sopravvivenze ottenute erano

sovrapponibili, se non migliori, a quelle ottenute da Deltz. Quest'ultimo modello divenne lo standard nelle ricerche effettuate sul ratto.

Sino a questo momento la maggior parte degli studi furono effettuati confezionando un'anastomosi porto-cavale per ripristinare il drenaggio venoso del graft. Kort e coll. dimostrarono la possibilità di effettuare un'anastomosi porto-portale che consentisse di ristabilire in modo fisiologico il drenaggio venoso (30,33). Alcuni Autori ritenevano che ciò fosse più favorevole dal punto di vista immunologico (30,34,35). Questa metodica comporta, in ogni caso, maggiori difficoltà tecniche e perciò non è stata utilizzata routinariamente.

Più recentemente sono state proposte altre varianti comprendenti il trapianto combinato di intestino tenue e colon (36), l'impiego del peduncolo renale per il confezionamento delle anastomosi vascolari (37) e l'utilizzo dell'arteria mesenterica superiore per la connessione vascolare arteriosa (38). Questi ultimi modelli non si sono dimostrati più efficaci rispetto a quelli precedentemente descritti.

## **Il cane**

Dopo gli studi di Lillehei e coll. il cane fu utilizzato per approfondire le conoscenze sulla reazione di rigetto. Con l'introduzione della ciclosporina sul finire degli anni '80, il trapianto ortotopico di intestino tenue nel cane fu il primo modello utilizzato per valutare l'efficacia di questo farmaco immunosoppressore (39,40). Lo studio di Reznick e coll. (39), nel quale si dimostra la possibilità di ottenere un significativo miglioramento delle sopravvivenze utilizzando la ciclosporina, ha rappresentato un importantissimo impulso alla prosecuzione delle ricerche in questo campo ed al trasferimento della metodica in campo clinico.

Ancora oggi il cane viene utilizzato come modello sperimentale per il trapianto intestinale. Tuttavia la variabilità immunologica esistente tra gli animali utilizzati rende estremamente difficile il confronto tra i risultati dei diversi Autori (39,41,42). La diversa risposta all'ischemia ed alla riperfusione, inoltre, limita il trasferimento in campo clinico dei risultati ottenuti con questo modello (43,44).

## **Il suino**

Il suino rappresenta un ottimo modello della fisiologia intestinale, con caratteristiche genetiche meglio definite rispetto al cane (45,46). Dopo alcuni tentativi effettuati con scarsi risultati (47,48), Ricour e coll. furono i primi a realizzare con successo il trapianto ortotopico d'intestino tenue nel suino (49). Studi successivi dimostrarono che, sebbene fossero necessarie dosi particolarmente elevate, la ciclosporina era in grado di assicurare la sopravvivenza e la normale crescita di maiali sottoposti a trapianto ortotopico di intestino tenue (49,50). La tecnica utilizzata è la stessa applicata nel cane con ricostruzione vascolare venosa nelle due varianti alternative di anastomosi porto-portale o porto-cavale. E' interessante notare che le migliori sopravvivenze sono state ottenute con il drenaggio del circolo splancnico nel sistema portale (49,51,52), mentre il rigetto sembra più frequente nel caso in cui sia stata confezionata un'anastomosi porto-cavale (50,53).

## **Considerazioni tecniche**

Nei modelli sperimentali di trapianto di piccolo intestino le complicanze tecniche hanno rappresentato un problema rilevante. Il problema tecnico che ricorre più frequentemente è quello della trombosi arteriosa o venosa precoce, la cui incidenza varia dal 40 al 60% nelle casistiche riportate. La causa dell'elevata incidenza di trombosi vascolare è da ricercare nella difficoltà di esecuzione delle anastomosi (vasi di calibro ridotto o incongruente, sottigliezza della parete vasale) o nell'uso di una tecnica non corretta. Laddove la trombosi non appare correlata all'esecuzione delle anastomosi vascolari, la spiegazione del problema rimane incerta (54). Una condizione di ridotta perfusione dovuta alle conseguenze di una cattiva perfusione e/o conservazione dell'organo trapiantato rappresenta l'ipotesi più accreditata.

Dal punto di vista delle metodiche di conservazione, molto poco è stato aggiunto alle osservazioni di Toledo-Pereyra e coll. (55) che risalgono oramai a quasi 20 anni fa. Gli studi di questi autori dimostrarono che la perfusione pulsatile dell'organo consentiva di conservare e trapiantare con successo l'intestino anche dopo 24 ore.

Questa tecnica, comunque, non fu universalmente accettata e non entrò nella pratica routinaria.

Recentemente, notevole interesse è stato dedicato dalle tecniche di criopreservazione, in particolar modo, nel caso di trapianti di intestino fetale. Trapianti di intestino tenue fetale criopreservato, immunosoppressi con ciclosporina, hanno fornito incoraggianti risultati preliminari (56).

Sino ad ora non esistono dati conclusivi sulle implicazioni immunologiche, nutrizionali e metaboliche del drenaggio venoso dell'intestino trapiantato nel sistema portale piuttosto che nel circolo sistemico se si eccettuano i dati ricavati dal discutibile modello rappresentato dall'ipertensione portale (57,58).



### ***C: La risposta immunitaria post-trapianto***

Individuati e risolti i principali problemi tecnici, la ricerca nel campo del trapianto di intestino tenue ha dovuto affrontare l'impegnativo ostacolo rappresentato dal controllo delle reazioni immunitarie.

L'intestino tenue possiede caratteristiche uniche tra gli organi solidi trapiantabili. La salute dell'organismo trapiantato dipende, tra gli altri fattori, dall'integrità della barriera mucosa. La reazione di rigetto determina un danno precoce di questa barriera favorendo, conseguentemente, le perdite idroelettrolitiche, il malassorbimento e fornendo una porta di ingresso, in un organismo già immunodepresso, alla flora batterica intestinale (59). L'intestino tenue inoltre possiede un'importante componente di cellule immunocompetenti che, dopo il trapianto, possono attivarsi contro i tessuti del ricevente riconosciuti come estranei. Ciò determina lo sviluppo di una condizione patologica conosciuta con il nome di "graft-versus-host disease", descritta, per la prima volta, come complicanza del trapianto di midollo osseo.

Le principali condizioni necessarie allo sviluppo della graft-versus-host disease sono state elencate da Billingham RE (60):

- 1) il tessuto trapiantato deve possedere un'apprezzabile quota di cellule immunocompetenti;
- 2) il ricevente deve possedere isoantigeni diversi da quelli del donatore, in modo tale che il ricevente venga riconosciuto come estraneo dalle cellule immunocompetenti del graft;
- 3) l'organismo ricevente non deve essere in grado, almeno per un certo periodo di tempo, di scatenare una reazione immunitaria contro il tessuto trapiantato, in modo tale da consentire a quest'ultimo di dare inizio alla graft-versus-host disease.

Queste condizioni sono state verificate negli studi effettuati da Monchik e Russell sul ratto (28).

## **Il rigetto acuto**

Le ricerche effettuate da Monchik e Russell nel ratto (28) hanno permesso per la prima volta di caratterizzare morfologicamente la reazione di rigetto. Gli Autori osservarono che in 3<sup>a</sup> giornata non erano presenti alterazioni significative; in 7<sup>a</sup> giornata postoperatoria era possibile individuare la presenza di un infiltrato linfocitario nella mucosa, associato ad edema, accorciamento dei villi ed appiattimento dell'epitelio. A partire dalla 14<sup>a</sup> giornata, circa, si osservava il completo sovvertimento dell'architettura dei villi con presenza di infiltrati infiammatori e fibrosi diffusa. Queste alterazioni morfologiche erano simili sia nel modello sperimentale unidirezionale, in cui era possibile lo sviluppo della sola reazione di rigetto, sia nel caso in cui potevano svilupparsi contemporaneamente il rigetto che la graft-versus-host disease.

Queste osservazioni furono, successivamente, integrate dagli studi di Rosemurgy e Schraut (61). Essi proposero di suddividere la reazione di rigetto in tre fasi:

- Fase 1, caratterizzata dalla comparsa, tra la 6<sup>a</sup> e la 7<sup>a</sup> giornata postoperatoria, di un infiltrato linfocitario e plasmacellulare a carico della lamina propria;
- Fase 2, in cui, tra l'8<sup>a</sup> e la 9<sup>a</sup> giornata, si assiste ad un aumento dell'infiltrato infiammatorio che si estende anche alla tonaca muscolare propria; inoltre si osserva un accorciamento dei villi con appiattimento e focale sfaldamento dell'epitelio;
- Fase 3, che ha inizio in 10<sup>a</sup> giornata postoperatoria circa ed è caratterizzata dalla completa distruzione della tonaca mucosa con presenza di infiltrati infiammatori transmurali costituiti da linfociti e polimorfonucleati.

Caratteristica comune a tutte le fasi è il fatto che le alterazioni morfologiche descritte sono estremamente variabili sia in termini di distribuzione che di intensità. Queste osservazioni, dapprima ricavate da un modello unidirezionale in cui il rigetto era l'unica reazione immunitaria possibile, furono successivamente confermate in un modello bidirezionale e, significativamente, gli Autori non notarono

modificazioni del quadro morfologico anche in animali immunosoppressi con basse dosi di ciclosporina (10 mg/kg die, somministrati per os) (62).

In precedenza, altri ricercatori, studiando la reazione di rigetto in cani non immunosoppressi sottoposti a trapianto, avevano descritto alterazioni istologiche simili a quelle sopra elencate, ma con tempi di comparsa più rapidi, con sviluppo dei primi segni in 4<sup>a</sup> giornata e completo sovvertimento dell'architettura della mucosa osservabile già 7 giorni dopo il trapianto (63-66).

L'impiego di elevate dosi di ciclosporina consentì di modificare significativamente questo quadro, con risparmio della tonaca mucosa e presenza di infiltrato linfoplasmocitario a carico delle strutture vascolari e nervose della sottomucosa e della tonaca muscolare propria (67). Nell'animale immunosoppresso, lo sviluppo di questo quadro istologico avviene progressivamente e porta sino alla fibrosi generalizzata del graft con conseguente insufficienza funzionale e decesso dell'animale. Queste alterazioni sono morfologicamente distinte da quelle tipiche della graft-versus-host disease e non si osservano a carico dell'intestino del ricevente (41,67,68).

L'aspetto istopatologico del rigetto acuto osservato nel maiale è simile a quello descritto nel cane anche se, in questo caso, non si osserva la presenza di infiltrato cronico nella sottomucosa e nella muscolare propria (48-50).

### Il monitoraggio del rigetto acuto

La disponibilità nella pratica clinica di un metodo attendibile e specifico per il monitoraggio della reazione di rigetto è estremamente importante. La non specificità ed il carattere variabile delle alterazioni istologiche precoci limitano alquanto l'attendibilità della biopsia come unico strumento di diagnosi (68). Queste considerazioni, associate ai possibili rischi connessi alla metodica, hanno spinto numerosi studiosi a ricercare metodi alternativi per il monitoraggio del rigetto acuto (62,69). La capacità funzionale dell'intestino trapiantato è stata presa in considerazione da numerosi ricercatori (70,71). Il marker meglio caratterizzato tra quelli appartenenti a questo gruppo è senz'altro il test di assorbimento al maltosio, originalmente proposto da Billiar e

coll. (73). Questo test valuta la capacità della mucosa intestinale di scindere la molecola di maltosio in fruttosio e in glucosio e, successivamente, di assorbire quest'ultimo, determinandone il livello plasmatico. Il picco glicemico risulterebbe ridotto quando è in atto una reazione di rigetto.

Altre metodiche di monitoraggio che si basano sulla valutazione della permeabilità intestinale sono state più volte proposte. La più vantaggiosa prevede l'impiego di EDTA marcato con  $^{51}\text{Cr}$  somministrato all'interno del lume intestinale. L'intestino in condizioni fisiologiche è impermeabile a questa sostanza: la dimostrazione dell'avvenuto assorbimento di EDTA starebbe a dimostrare un danno a carico della barriera mucosa e di conseguenza la presenza di rigetto acuto a carico del graft (73). Questo test è stato applicato anche in campo clinico dimostrandosi attendibile e direttamente correlabile con i dati morfologici.

Altri possibili marker di rigetto precoce sono stati di volta in volta proposti: la perdita intraluminale di polietilene glicole attraverso la parete intestinale (74), le alterazioni ultrastrutturali a carico della

mucosa (75), l'alterazione dei livelli ematici degli ormoni intestinali (76).

In nessun caso questi test si sono dimostrati più efficaci rispetto ad altri, precedentemente descritti, di più facile realizzabilità tecnica.

In campo clinico, malgrado il continuo progresso tecnico che ha portato allo sviluppo di metodiche chirurgiche affidabili, non è stato sinora possibile di mettere a punto un metodo semplice ed attendibile per valutare l'integrità funzionale dell'intestino trapiantato come indice per la diagnosi precoce di rigetto e per il monitoraggio degli effetti dell'immunosoppressione sul rigetto stesso. Attualmente la diagnosi di rigetto scaturisce dall'osservazione clinica, supportata dalle indagini endoscopiche, e dalla valutazione istologica di biopsie della mucosa effettuate in corrispondenza di aree ritenute sospette al controllo endoscopico.

### **La graft-versus-host disease (GVHD)**

Come già detto in precedenza, indipendentemente dalla reazione di rigetto, dopo il trapianto di intestino tenue è possibile assistere allo sviluppo di una "graft-versus-host disease". Le



caratteristiche di questa condizione patologica sono state descritte nel ratto dopo trapianto eterotopico (28,77-80). Nel caso di trapianto nel modello immunologico unidirezionale, nel quale è possibile unicamente lo sviluppo di una graft-versus-host disease, gli animali rimangono in buone condizioni sino alla 9<sup>a</sup> giornata postoperatoria, circa. Successivamente si assiste alla comparsa di alterazioni cutanee con alopecia, diarrea e rapido calo ponderale che porta a morte l'animale entro la 14<sup>a</sup> giornata post-trapianto. All'esame autoptico l'animale mostra una significativa perdita di tessuto adiposo intra-addominale, epatosplenomegalia e marcate alterazioni strutturali a carico dell'intestino nativo residuo con risparmio, invece, dell'intestino trapiantato.

Perché la graft-versus-host disease possa svilupparsi è necessaria la presenza, nell'organo trapiantato, di T-linfociti (95,81,82). Questi ultimi corrispondono alle cellule immunocompetenti del graft descritte da Billingham (60). E' stato dimostrato che i linfociti del donatore migrano rapidamente al di fuori dell'organo trapiantato e la loro presenza può essere dimostrata nel sangue periferico del ricevente

alcune ore dopo il trapianto. A 21 giorni dal trapianto le cellule linfoidi presenti nel graft sono in maggior parte rappresentate da linfociti del ricevente con una normale proporzione tra T e B linfociti (84).

Diverse strategie, mirate alla neutralizzazione delle cellule immunocompetenti dell'organo trapiantato, sono state proposte al fine di prevenire lo sviluppo di una graft-versus-host disease: l'irradiazione del graft prima del trapianto (77,78,80), il pre-trattamento del donatore con siero anti-linfocitario (78,82,85,86). La somministrazione di ciclosporina (15 mg/kg die somministrata per os per 14 giorni), oppure la resezione dei linfonodi mesenterici dell'intestino tenue hanno consentito di raggiungere, nello stesso modello sperimentale, sopravvivenze rispettivamente del 71 e del 100% (77,87).

E' stata anche dimostrata l'importanza del trattamento immunosoppressivo nel favorire l'instaurarsi della graft-versus-host disease (88).

Va comunque sottolineato come sia emerso, dalle successive esperienze effettuate su diversi modelli sperimentali, che la graft-versus-host disease descritta nel modello unidirezionale non riveste

necessariamente rilevanza clinica quando le condizioni immunologiche consentono lo sviluppo sia del rigetto che della graft-versus-host disease e quando è concomitante un trattamento immunosoppressore continuato. La graft-versus-host disease non è mai stata indicata come unica causa di morte nei modelli sperimentali bidirezionali (51,32,67,85). Utilizzando un modello bidirezionale nel ratto e trattando gli animali con ciclosporina per una settimana dopo il trapianto, Diflo e coll. hanno descritto un quadro clinico di graft-versus-host disease più sfumato che si manifesta tra la 4<sup>a</sup> e la 6<sup>a</sup> settimana dopo il trapianto con modesto calo ponderale ed eritema cutaneo (85). Utilizzando invece un modello unidirezionale ed effettuando un trapianto eterotopico, è necessario instaurare un trattamento immunosoppressivo per almeno 45 giorni per evitare lo sviluppo di una graft-versus-host disease letale (95).

Nell'animale di grossa taglia il trapianto ortotopico o eterotopico di intestino tenue, associato o meno ad immunosoppressione, non è mai stato accompagnato dallo sviluppo di un quadro clinico-morfologico univocamente classificabile come graft-versus-host disease (51,52,67),

anche se alcuni Autori hanno descritto, nel cane, un quadro che può essere considerato una forma frusta di graft-versus-host disease (68,89).

Va infine presa in considerazione la possibilità che l'instaurarsi di una graft-versus-host disease possa contribuire all'immunosoppressione dell'organismo ricevente (90); una condizione di eccessiva immunosoppressione può creare le condizioni favorevoli per lo sviluppo di una malattia linfoproliferativa (91).

### **Il rigetto cronico**

Se l'andamento clinico e le caratteristiche morfopatologiche del rigetto acuto sono state ampiamente descritte (28,92,51,93), pochi dati invece sono disponibili sul rigetto cronico.

In passato l'esperienza di numerosi ricercatori ha messo in evidenza che lo sviluppo e l'evoluzione del rigetto cronico non sono influenzabili con le terapie immunosoppressive convenzionalmente utilizzate, mentre il rigetto acuto può essere controllato farmacologicamente mantenendo il graft in condizioni morfo-funzionali

accettabili. In particolare nell'animale di grossa taglia, a livello sperimentale, e nel bambino, in campo clinico, è stato riportato lo sviluppo del rigetto cronico nonostante l'immunosoppressione continuata. Craddock e coll. hanno descritto la comparsa di inanizione nel 50% dei cani trapiantati ed immunosoppressi con ciclosporina e, a lungo termine, lo sviluppo di diarrea prolungata ed anoressia prima del decesso (40). Fujiwara e coll. hanno descritto la comparsa di un rigetto atipico nel cane immunosoppresso con ciclosporina, che si sviluppa prevalentemente a carico delle strutture vascolari risparmiando, invece, la mucosa (68). Anche Banner e coll. hanno descritto alterazioni morfologiche simili -infiltrato linfoplasmocitario a carico delle strutture vascolari e nervose della parete intestinale con tonaca mucosa intatta in cani sopravvissuti a lungo dopo trapianto ortotopico di intestino tenue immunosoppressi con ciclosporina (67). Recentemente, Goulet e coll. hanno riportato il caso di un bambino sottoposto a trapianto di intestino tenue cui è stato espantato il graft dopo 17 mesi a causa della presenza di infiltrato infiammatorio cronico a carico delle strutture vascolari e fibrosi muscolare (94).

Nel ratto, è stato possibile raggiungere sopravvivenze prolungate con buona funzionalità dell'organo trapiantato senza l'impiego di immunosoppressione, utilizzando ceppi singenici, o somministrando ciclosporina o FK 506 per brevi intervalli nel modello a scarsa risposta immunologica di trapianto tra ratti BN e ratti Lewis (95, 96,97,98,99). Quando, invece, il trapianto è stato realizzato tra ratti ACI e ratti Lewis (modelli a più elevata reattività immunologica), la sopravvivenza degli animali non ha superato i 3 mesi e, spesso, prima del decesso si è osservata la comparsa di diarrea e di calo ponderale (100,97,99,101).

Il primo tentativo di caratterizzazione clinica e morfologica sistematica del rigetto cronico nell'animale da esperimento è stato effettuato da Langrehr e coll. nel ratto dopo trapianto ortotopico (102). Gli Autori hanno descritto la comparsa, alla 60<sup>a</sup> giornata postoperatoria circa, di diarrea intrattabile e calo ponderale. Le manifestazioni cliniche erano precedute dallo sviluppo di alterazioni morfologiche, caratterizzate macroscopicamente, nelle fasi precoci (40<sup>a</sup> giornata postoperatoria), da ingrossamento dei linfonodi mesenterici ed inspessimento della parete intestinale e, nelle fasi più tardive (60<sup>a</sup>

giornata postoperatoria), da fibrosi ed ulcerazione della parete intestinale, fibrosi o scomparsa delle placche di Peyer, trombosi vascolare a livello del mesentere, tenaci aderenze con segni di peritonite. Dal punto di vista istologico il rigetto cronico si è manifestato con moderata flogosi della mucosa, della sottomucosa e della tonaca muscolare propria, dove era anche presente endotelialite, infiltrato infiammatorio a carico delle placche di Peyer, sovvertimento architetturale e deplezione dei linfonodi mesenterici e infiammazione severa, endotelialite e riassorbimento del tessuto adiposo a carico delle strutture mesenteriche. Nelle fasi più tardive era possibile osservare flogosi moderata della mucosa, scarsi segni di endotelialite, necrosi fibrinoide ed infiammazione nella sottomucosa e nella tonaca muscolare propria, necrosi e/o fibrosi delle placche di Peyer e dei linfonodi mesenterici, fibrosi e flogosi severa dei vasi mesenterici.

Ancora una volta, come già osservato nel caso del rigetto acuto, si evidenzia come anche il rigetto cronico dell'intestino sia caratterizzato da alterazioni istopatologiche della mucosa variabili nella loro gravità e non uniformemente distribuite e, di conseguenza, come le biopsie della

mucosa non siano attendibili per determinare la gravità della reazione di rigetto. Questi risultati confermano le osservazioni di Millar e coll. che hanno descritto una vasta gamma di alterazioni morfologiche nell'intestino di cane interessato da rigetto cronico dopo trapianto ortotopico (103). Gli Autori hanno suggerito che la spiccata capacità rigenerativa della mucosa possa, almeno parzialmente, mascherare gli effetti causati da una reazione a sviluppo lento, quale il rigetto cronico, e conseguentemente preservare l'integrità morfologica e funzionale della mucosa stessa.

Langrehr e coll., nel loro studio, hanno anche verificato l'efficacia della ciclosporina e dell'FK 506 nel controllare il rigetto cronico. Utilizzando la ciclosporina non è stato possibile modificare l'evoluzione della reazione, mentre l'FK 506 si è dimostrato più potente determinando una regressione della sintomatologia clinica e bloccando l'evoluzione del danno morfologico.



### ***D: Modelli sperimentali di immunosoppressione***

Dopo la descrizione di una metodica chirurgica sperimentale affidabile, il principale fattore limitante l'applicazione in campo clinico del trapianto di intestino tenue è costituito, come si è già visto, dal trattamento immunosoppressivo (104). Negli anni '60 e '70 sono stati utilizzati con scarso successo numerosi trattamenti volti soprattutto a controllare le reazioni di rigetto mediante farmaci immunosoppressori somministrati dopo il trapianto. Il gruppo di Preston e coll. hanno dimostrato che brevi tratti di digiuno (< 20 cm) erano in grado di sopravvivere indefinitamente, dopo essere stati trapiantati e posti in continuità con l'intestino nativo, se il ricevente veniva trattato con prednisone ed azatioprina (64). Taylor e coll. dimostrarono la possibilità di controllare il rigetto di un'ansa intestinale trapiantata nel collo utilizzando l'azatioprina (65). Hardy e coll. evidenziarono la possibilità di ottenere sopravvivenze di 38 giorni in animali trapiantati ed immunosoppressi con siero anti-linfocitario, azatioprina e prednisone (70). Cohen e coll. dimostrarono che l'irradiazione a basse

dosi dell'intestino prima del trapianto (50 rad) consentiva di prolungarne sino a 28 giorni la sopravvivenza (89).

### **Ciclosporina**

Il primo importante progresso compiuto nella direzione dell'immunomodulazione fu l'impiego della ciclosporina (39). La sopravvivenza media di 11 cani trattati con ciclosporina (25 mg/kg die), somministrata IM per i primi 28 giorni e successivamente per os, fu di 91 giorni, mentre gli animali del gruppo di controllo, non immunosoppressi sopravvissero 12.5 giorni circa. Va osservato, comunque, che nel gruppo degli animali immunosoppressi solo 3 sopravvissero per più di 60 giorni e due di questi morirono in 210<sup>a</sup> giornata postoperatoria per lo sviluppo di una reazione di rigetto. L'importanza dell'impiego della ciclosporina somministrata per via parenterale fu successivamente confermata dalle sopravvivenza degli animali di un terzo gruppo, nel quale la ciclosporina venne somministrata unicamente per os: 7 animali su 10 svilupparono una reazione di rigetto acuto che li condusse a morte dopo circa 30 giorni

dal trapianto (40). L'impiego di steroidi associati alla ciclosporina non ha consentito di migliorare questi risultati (41,42).

Una volta dimostrata, nel cane, la capacità della ciclosporina di migliorare la sopravvivenza dopo il trapianto, sono apparsi numerosi studi sul ratto, modello sperimentale geneticamente più controllato. Trapianti effettuati in modelli unidirezionali e bidirezionali, immunosoppressi con ciclosporina alla dose di 15 mg/kg die per i primi 6 giorni e, successivamente, somministrata a giorni alterni, hanno raggiunto sopravvivenze illimitate (32,104). Come già detto nella sezione relativa alla "graft-versus-host disease", la stessa dose di ciclosporina è in grado di prevenire lo sviluppo di una graft-versus-host disease (77,104). La ciclosporina può essere utilizzata a basse dosi per brevi periodi dopo il trapianto (7 giorni) qualora sia stato effettuato prima del trapianto un trattamento immunosoppressore, a carico del donatore o del ricevente, al fine di prevenire la graft-versus-host disease o nel caso in cui il modello sperimentale unidirezionale utilizzato consenta solo lo sviluppo della reazione di rigetto. Nel caso in cui sia possibile anche lo sviluppo di una graft-versus-host disease è

necessario prolungare il trattamento immunosoppressivo almeno sino alla 28<sup>a</sup> giornata postoperatoria per impedirne la comparsa dopo un trapianto ortotopico (36), mentre sono necessarie dosi elevate continue di ciclosporina se l'intestino è stato trapiantato in posizione eterotopica (95). Da quanto esposto emerge che, in questi modelli sperimentali, la graft-versus-host disease gioca, indubbiamente, un ruolo nel determinare l'entità dell'immunosoppressione necessaria per assicurare la sopravvivenza dopo il trapianto.

Come già detto, il modello sperimentale disponibile che più si avvicina alla fisiologia intestinale umana è il suino. L'immunosoppressione con ciclosporina ha permesso di ottenere buoni risultati (51,49) anche se le dosi di farmaco necessarie sono decisamente elevate (53,52). Grant e coll. hanno proposto un protocollo di immunosoppressione con ciclosporina somministrata EV per 10 giorni (15 mg/kg die) e successivamente per os (30 mg/kg die) (51). Nel caso di trapianti di porzioni ridotte di intestino tenue sono state utilizzate dosi più basse di ciclosporina, ma questi dati non sono sicuramente trasferibili alla pratica clinica (52). L'impiego degli steroidi, associati alla

ciclosporina, favorisce l'insorgenza di complicanze settiche e non consente di ridurre l'incidenza del rigetto (51). E' interessante notare come la sospensione del trattamento immunosoppressivo a 30 giorni dal trapianto non è stata seguita dalla comparsa di una reazione di rigetto (51). Ciò deporrebbe per lo sviluppo di una condizione di tolleranza già descritta nel caso del trapianto di fegato (105).

### **Trattamenti pre-trapianto e metodiche alternative**

Un diverso approccio al problema del controllo del rigetto è rappresentato dal trattamento del donatore o del ricevente prima del trapianto. Come già accennato nella sezione dedicata alla "graft-versus-host-disease", il pre-trattamento può ridurre l'entità della reazione delle cellule immunocompetenti del graft contro i tessuti del ricevente. Le diverse strategie adottate (irradiazione, linfadenectomia mesenterica, siero anti-linfocitario, anticorpi monoclonali) hanno dato risultati tra loro sovrapponibili, utilizzando il ratto come modello sperimentale (77,80,85-88). Esistono, invece, poche prove che giustifichino l'impiego di queste metodiche nell'animale di grossa taglia e nell'uomo. E' stato dimostrato

che l'*irradiazione* è in grado di prolungare la sopravvivenza del graft nel cane senza l'impiego di farmaci immunosoppressori (89), ma la stessa metodica si è dimostrata inefficace quando utilizzata nel suino in associazione alla somministrazione di ciclosporina (106). Il pre-trattamento del donatore mediante *trasfusione di sangue specifico per il ricevente* provoca la comparsa di una graft-versus-host disease di più grave entità (107) e se questo trattamento è combinato all'irradiazione si osserva la comparsa di una reazione di rigetto più precoce rispetto al normale. La *somministrazione, invece, di sangue specifico per il donatore* al ricevente si è dimostrata in un caso efficace (108).

Un'altra tecnica proposta al fine di controllare meglio la risposta immunitaria dopo il trapianto consiste nella *riduzione della lunghezza dell'intestino* (96,109). Kimura e coll., utilizzando un modello unidirezionale nel ratto, hanno dimostrato che il trapianto di una porzione ridotta di intestino (<30 cm) determina la comparsa di una graft-versus-host disease non letale (96). L'entità del rigetto, invece, rimane relativamente costante. L'applicazione di questa metodica nel suino ha parzialmente confermato i risultati ottenuti:

l'immunosoppressione con basse dosi di ciclosporina (10 mg/kg die IM) ha permesso di ottenere sopravvivenze accettabili.

Da tempo si è dimostrato che il fegato è capace di influire sulla reazione di rigetto di altri organi trapiantati con esso (109,110,11). Il meccanismo fisiopatologico che sta alla base di questo fenomeno non è ancora stato definitivamente chiarito, ma forse può in parte essere correlato all'elaborazione di antigeni "nonself" da parte del fegato trapiantato oppure al rilascio di antigeni del complesso maggiore di istocompatibilità in forma solubile che bloccano gli anticorpi citotossici (111). Nella pratica clinica è stata ampiamente documentata la miglior sopravvivenza dei reni trapiantati assieme al fegato rispetto a quelli trapiantati isolatamente (112).

Esiste un solo studio sperimentale nel quale è stata valutata la sopravvivenza dell'intestino dopo trapianto combinato di fegato ed intestino (93). Questo studio propone un modello di trapianto cluster comprendente stomaco, pancreas e colon oltre ad intestino e fegato. La ricerca non ha evidenziato migliori sopravvivenze per l'intestino rispetto al modello di trapianto isolato.

## **Nuovi agenti immunosoppressori**

Negli ultimi anni nuovi farmaci immunosoppressori sono stati introdotti nel campo sperimentale e nella pratica clinica del trapianto di intestino tenue. Certamente l'FK 506 è, tra questi, il più importante grazie agli ottimi risultati di sopravvivenza ottenuti nella sperimentazione clinica dal gruppo di Pittsburgh, ma anche altre sostanze quali la rapamicina, la deossispergualina e l'RS-61443 sono degne di interesse.

### FK 506

La scoperta dell'FK 506 risale al 1984 e le prime comunicazioni riguardanti le proprietà immunosoppressive, in vitro e in vivo, del farmaco cominciarono ad apparire nel 1987 (113-118).

L'FK 506 è un macrolide antibiotico isolato dalla fermentazione di un fungo, lo *Streptomyces Tsukubaensis*. La struttura molecolare dell'FK 506 è differente da quella della ciclosporina e inoltre i due farmaci differiscono anche per i siti di legame proteici (definiti



immunofilline) sui T-linfociti (Fig. 1). Malgrado ciò il meccanismo d'azione di entrambe le molecole è simile. La stimolazione di un recettore di membrana di un T-linfocito da parte di un antigene appartenente al complesso maggiore di istocompatibilità (MHC) si traduce nell'attivazione di un sistema di trasmissione del segnale dalla membrana al nucleo attraverso il citoplasma. Questo "passaggio" citoplasmatico del segnale avviene mediante un meccanismo sconosciuto ed ha come risultato l'attivazione di fattori di trascrizione nucleare specifici che agiscono sulla trascrizione genetica, provocando, nel caso specifico, la secrezione di interleuchina-2. Sia ciclosporina che FK 506 agiscono come potenti inibitori del sistema di trasmissione del segnale dalla membrana al nucleo e di conseguenza inibiscono l'attivazione dei fattori di trascrizione nucleari che portano alla produzione di interleuchina-2. In questo contesto, gli studi preliminari hanno dimostrato che l'FK 506 è da 10 a 100 volte più potente della ciclosporina (113-118)

Sulla scia degli ottimi risultati ottenuti nel trapianto di fegato, rene e cuore, l'FK 506 è stato utilizzato anche nel trapianto di intestino tenue.

Hoffman e coll. hanno realizzato un ampio studio sull'impiego dell'FK 506 nel trapianto di intestino tenue nel ratto ed hanno dimostrato che l'FK 506 è più efficace della ciclosporina nel controllare e prevenire il rigetto acuto e la graft-versus-host disease dopo il trapianto nel modello immunologico unidirezionale. In un modello totalmente allogeneico, la somministrazione di FK 506 alla dose di 2 mg/kg per le prime 7 giornate postoperatorie ha consentito di prevenire il rigetto e di ottenere sopravvivenze migliori rispetto a quelle ottenute con la ciclosporina. In questo caso non furono osservati segni clinici di graft-versus-host disease (97). Risultati sovrapponibili sono stati ottenuti da diversi altri autori (120-124). Al contrario, De Bruin e coll., in un modello di trapianto ortotopico tra ratti WAG e BN, hanno ottenuto risultati scoraggianti con sopravvivenze degli animali immunosoppressi con FK 506 inferiori rispetto a quelle ottenute con ciclosporina (125). In questo caso, il trattamento immunosoppressivo non fu in grado di prevenire né il rigetto acuto né la graft-versus-host disease.

Nell'unico studio effettuato nell'animale di grossa taglia, il cane, Yoshimi e coll. hanno ottenuto risultati confrontabili a quelli riportati in

precedenza per la ciclosporina. L'FK 506 alle dosi di 0.075 e 0.1 mg/kg die prolunga significativamente la sopravvivenza dei cani trapiantati. A dosi più elevate l'FK 506 provoca, sia dopo allotrapianto che autotrapianto, emaciazione letale simile a quella descritta in cani sottoposti a trapianto di rene o di fegato (126). Le difficoltà incontrate nel migliorare i risultati rispetto alla ciclosporina sono state attribuite all'impossibilità di controllare completamente il rigetto ed alla tossicità dell'FK 506.

Contemporaneamente alla sperimentazione nell'animale, presso il centro trapianti di Pittsburgh, è stato avviato un trial clinico sperimentale di impiego dell'FK 506 nel trapianto di intestino singolo, di fegato ed intestino e multiviscerale. Gli ottimi risultati sinora ottenuti sono stati descritti nella sezione relativa all'esperienza clinica.

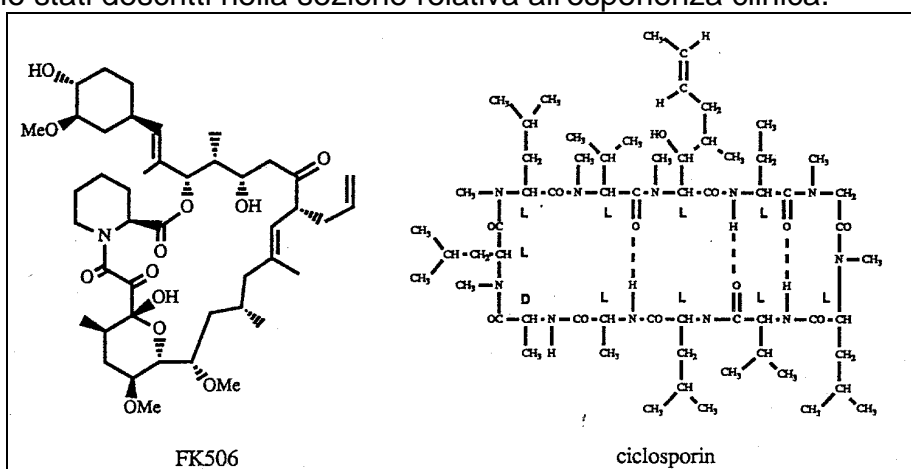


Figura 1 - Struttura molecolare dell'FK506 a sinistra e della ciclosporina a destra.

### Rapamicina

La rapamicina è un macrolide con struttura molecolare simile a quella dell'FK 506 ed, anch'essa, in grado di inibire le risposte immunitarie scatenate da alloantigeni. Studi effettuati in vitro dimostrerebbero che, mentre la ciclosporina e l'FK 506 bloccano la risposta proliferativa  $Ca^{++}$ -mediata dei T-linfociti e la produzione di linfociti T citotossici, la rapamicina inibisce la risposta dei T-linfociti,  $Ca^{++}$ -indipendente, mediata dall'interleuchina-2. Ciclosporina e FK 506, quindi, bloccano il passaggio dei T-linfociti dalla fase G0 alla fase G1 del ciclo cellulare, la rapamicina, invece, impedisce ai T-linfociti di entrare in fase S (127).

Risultati sperimentali preliminari hanno dimostrato che la rapamicina è in grado di inibire la reazione di rigetto dopo trapianto di organi solidi nel ratto, cane e suino.

Stepkowski e coll. hanno valutato l'efficacia della rapamicina nel trapianto di intestino tenue utilizzando il roditore quale modello sperimentale. Utilizzando ceppi totalmente istoincompatibili, la rapamicina, somministrata in infusione continua alla dose di 0.8 mg/kg per 14 giorni, si è rivelata più efficace della ciclosporina (128).

Risultati confrontabili a quelli appena descritti sono stati conseguiti da gruppi di Ricercatori, sempre utilizzando il ratto come modello sperimentale (129,130,131).

### Deossisperqualina

La deossisperqualina è un metabolita del *Bacillus Laterosporus* che possiede proprietà immunosoppressive. Il suo impiego è stato proposto nel trapianto di intestino per il controllo della graft-versus-host disease. Il farmaco si è rivelato in grado di inibire lo sviluppo della reazione immunitaria, ma non di prolungare la sopravvivenza di ratti sottoposti a trapianto eterotopico (132).

## RS-61443

L'RS-61443 è un estere dell'acido micofenolico che è in grado di inibire l'attività di due enzimi implicati nella sintesi purinica. Dal momento che i linfociti T e B attivati dipendono, per la loro azione, dalla sintesi purinica, l'RS-61443 potrebbe essere utilizzato come farmaco immunosoppressore. Recentemente, il farmaco si è dimostrato capace di prolungare la sopravvivenza, dopo trapianto, di ratti, topi e cani ed, inoltre, ha fornito risultati incoraggianti nella sperimentazione clinica.

Utilizzando due diversi modelli sperimentali immunologicamente unidirezionali nel ratto, Shaffer e coll. hanno valutato l'efficacia del farmaco ottenendo buoni risultati nella prevenzione della graft-versus-host disease, ma non riuscendo a controllare il rigetto acuto ed ottenendo sopravvivenze inferiori rispetto a quelle di altri organi (133).

## **SCOPO DELLA TESI**

Gli obiettivi della ricerca sono stati:

- valutare le alterazioni morfologiche che si verificano a carico dell'intestino tenue dopo il trapianto;
- verificare l'efficacia del farmaco immunosoppressore FK 506 nel controllare le reazioni immunologiche conseguenti al trapianto;
- correlare le modificazioni morfologiche all'andamento clinico, ai dati funzionali e ai dosaggi dell'FK 506



## **MATERIALI E METODI**

## **Materiali**

La ricerca prevede l'impiego di 21 suini femmina di razza Large White del peso medio di  $29.1 \pm 2.3$  kg.

Gli animali vengono suddivisi in 4 gruppi, differenziabili in base alla terapia immunosoppressiva utilizzata. I 4 gruppi sono riassunti nella Tabella III.

tabella III - Caratteristiche dei 4 gruppi sperimentali

GRUPPO	n	PESO MEDIO ± deviazione standard	IMMUNOSOPPRESSIONE	
			FK 506 I.M. (mg/kg/die)	Steroidi E.V.
1	3	26.1±1.7	-	-
2	5	30.5±1.3	0.1	bolo+riciclo+mantenimento
3	5	30.1±1,78	0.15	bolo+riciclo+mantenimento
4	8	28.5±2.3	0.2 - 0.3	bolo

## **Metodi**

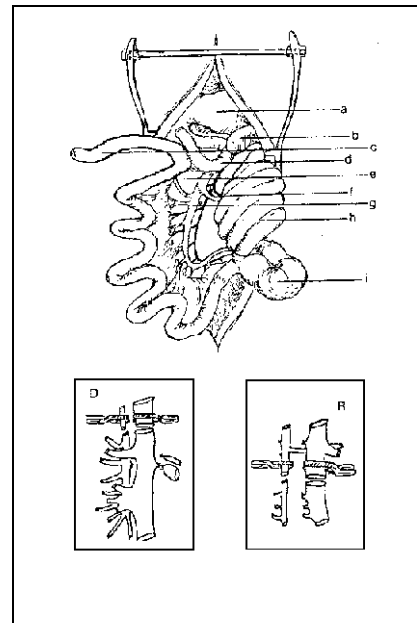
## ***A: Tecnica chirurgica nel donatore***

Dopo induzione dell'anestesia con isoflurane, intubazione e ventilazione artificiale meccanica, la vena giugulare esterna e l'arteria carotide esterna vengono isolate e incannulate per infusione, monitoraggio emodinamico e prelievi ematici. Aperta la cavità addominale con incisione mediana xifo-pubica, si procede all'identificazione della prima ansa digiunale e dell'ultima ansa ileale. Si effettua successivamente la mobilizzazione del piccolo intestino dal grosso intestino procedendo dall'ultima ansa ileale in senso craniale. Durante questa fase vengono di volta in volta legati i rami collaterali colici sino all'identificazione della vena mesenterica superiore e della vena colica principale. Quest'ultimo vaso viene isolato e circondato con un laccio. In maniera analoga si procede per l'arteria colica che decorre satellite alla vena colica. Viene quindi isolata l'arteria mesenterica superiore che risulta strettamente accollata alla vena omologa. Il piccolo intestino viene legato e sezionato alle estremità digiunale e ileale ed è pronto per l'espianto. A questo punto viene isolata e

incannulata l'aorta sottorenale, previa eparinizzazione sistemica (5000 UI) e, dopo sternotomia, vengono individuate la vena cava sovraepatica e l'aorta toracica. Si legano e si sezionano i rami colici principali, arterioso e venoso. Dopo il clampaggio dell'aorta toracica l'intestino viene perfuso per via arteriosa, utilizzando University of Wisconsin Solution (UW) conservata a 4 C (2000 ml); contemporaneamente si seziona la vena cava inferiore intratoracica al di sopra del diaframma per garantire un adeguato deflusso del perfusato. L'organo viene massaggiato delicatamente e portato rapidamente in condizioni di ipotermia versando in addome ghiaccio sterile e soluzione fisiologica fredda. L'intestino viene espantato, immerso in University of Wisconsin Solution (UW) e conservato in condizioni di ipotermia. L'intervento sul donatore si conclude con il perfezionamento dei capi vascolari da anastomizzare, avendo cura di legare rami collaterali eventualmente sezionati durante la fase di espanto.

### ***B: Tecnica chirurgica nel ricevente***

Dopo induzione dell'anestesia con isoflurane, intubazione oro-tracheale e ventilazione artificiale meccanica, si procede all'isolamento ed all'incannulamento della vena giugulare esterna, di un suo ramo collaterale e dell'arteria carotide esterna utilizzate per



infusioni, monitoraggio emodinamico, prelievi ematici. Mediante incisione xifo-pubica si accede alla cavità peritoneale. Si individuano la prima ansa digiunale e l'ultima ansa ileale che vengono isolate e caricate su laccio. Sezionata la radice del mesentere in senso caudo-craniale si procede all'isolamento della vena e dell'arteria mesenterica superiore sino a giungere in corrispondenza dell'origine dei vasi colici. Interrotta la continuità intestinale a livello della prima ansa digiunale e dell'ultima ansa ileale, si espanta in blocco il piccolo intestino clampando e sezionando l'arteria e la vena mesenterica superiore subito dopo l'origine dei vasi colici, in modo tale da preservare l'irrorazione ed il drenaggio ematico del grosso intestino.

Fig. 2 - Schema del trapianto ortotopico di intestino nel maiale. Aspetto del campo operatorio a conclusione del reimpianto del graft nell'animale ricevente. Nel riquadro D è illustrato il livello della sezione dei vasi nel donatore; nel riquadro R il livello della sezione vascolare nel ricevente, con risparmio del peduncolo cieco-colico. a: stomaco; b: milza; c: prima ansa digiunale del graft utilizzata per la confezione della digiunostomia; d: prima ansa digiunale del ricevente, anastomizzata I-I con il graft; e: mesentere; f: vasi cieco-colici; g: vasi mesenterici superiori del graft, anastomizzati t-t con quelli del ricevente; h: colon; i: intestino cieco.

---

Il reimpianto del graft viene realizzato confezionando le anastomosi della vena mesenterica superiore T-T e dell'arteria omonima T-T, rispettivamente con monofilamento 5-0 e 6-0 (Fig. 2). In entrambe le suture viene utilizzata la tecnica del "growth factor" (134). Ultimate le anastomosi vascolari il graft viene ripperfuso. Per favorire la corretta e precoce rivascularizzazione dell'organo, esso viene massaggiato delicatamente e riscaldato con soluzione fisiologica a 37°C. Dopo accurato controllo dell'emostasi vengono confezionate le anastomosi intestinali digiuno-digiunale (L-L) e ileo-ileale (T-T). Il primo tratto di intestino trapiantato viene abboccato all'esterno con confezionamento di una digiunostomia. L'intervento viene completato con la sintesi per strati della parete addominale e il posizionamento di un drenaggio addominale.



### ***C: Trattamento postoperatorio***

Dopo l'intervento gli animali vengono stabulati in box preriscaldati; la via venosa centrale viene mantenuta in sede per consentire il trattamento nutrizionale parenterale e la somministrazione della terapia antibiotica (cefotaxime 3 g/die EV, ampicillina 1 g/die EV) ed antiulcera (ranitidina 150 mg/die EV). La nutrizione parenterale consiste nella somministrazione, nelle prime giornate postoperatorie, di soluzione fisiologica e glucosata al 10% con opportuna correzione elettrolitica; il prima possibile l'animale viene gradualmente svezzato dalla nutrizione parenterale per riprendere la fisiologica alimentazione per os.

## ***D: Immunosoppressione***

### **Gruppo di controllo**

Tre animali non ricevono immunosoppressione allo scopo di verificare le modalità e i tempi di insorgenza delle reazioni di rigetto.

### **FK 506**

#### Gruppo 2

- 0,1 mg/kg die IM in 2 somministrazioni nei giorni successivi: prima dose al termine dell'intervento

#### Gruppo 3

- 0,15 mg/kg die IM in 2 somministrazioni nei giorni successivi: prima dose al termine dell'intervento

#### Gruppo 4

- 0,2 mg/kg die IM sino alla 3<sup>a</sup> giornata postoperatoria: prima dose all'inizio dell'intervento.

- 0,3 mg/kg die IM in due somministrazioni nei giorni successivi.

## **Steroidi (metilprednisolone)**

### Bolo di induzione post-riperfusion (in Gruppi 2, 3 e 4):

- 0.5 g EV dopo la riperfusione;

### Riciclo nel postoperatorio precoce (in Gruppi 2 e 3):

- 25 mg x 4 EV in 1<sup>a</sup> giornata postoperatoria;
- 20 mg x 4 EV in 2<sup>a</sup> giornata postoperatoria;
- 15 mg x 4 EV in 3<sup>a</sup> giornata postoperatoria;
- 10 mg x 4 EV in 4<sup>a</sup> giornata postoperatoria;
- 10 mg x 2 EV in 5<sup>a</sup> giornata postoperatoria;

### Mantenimento (in Gruppi 2 e 3):

- 10 mg x 1 EV dalla 6<sup>a</sup> giornata postoperatoria in poi.

## ***E: Monitoraggio ematochimico postoperatorio***

Nel periodo postoperatorio vengono monitorizzati il peso corporeo e diversi parametri ematologici ed ematochimici.

Prelievi ematici sono effettuati in condizioni basali, al momento della riperfusione e a sei ore dalla riperfusione, in 1<sup>a</sup>, 3<sup>a</sup>, 7<sup>a</sup>, 14<sup>a</sup>, 21<sup>a</sup> e 28<sup>a</sup> giornata postoperatoria.

Vengono realizzate le seguenti determinazioni:

- emocromo completo;
- elettrolitemia (Na<sup>+</sup>, K<sup>+</sup>, Ca<sup>++</sup>, Cl<sup>-</sup>);
- funzionalità epatica e pancreatica (GOT, GPT, bilirubina totale e diretta, colesterolo, albumina, proteinemia totale, glicemia, amilasi);
- funzionalità renale (azotemia, creatininemia);
- coagulazione (Quick, PT, PTT, fibrinogeno)
- livelli serici di FK 506.

## ***E: Studio morfologico***

### **Prelievi bioptici**

Prelievi bioptici sull'intestino vengono effettuati: durante la fase di conservazione ipotermica e dopo la ri-perfusione, in 7<sup>a</sup>, 14<sup>a</sup>, 21<sup>a</sup> e 28<sup>a</sup> giornata postoperatoria. Il prelievo intra-operatorio è costituito da un breve tratto intestinale e dal suo mesentere, mentre le biopsie successive vengono effettuate endoscopicamente attraverso la digiunostomia con pinza bioptica.

Il prelievo intra-operatorio viene effettuato al fine di valutare lo stato di preservazione del graft dopo ipotermia e ri-perfusione. Le biopsie eseguite dopo il trapianto sono deputate allo studio delle alterazioni tissutali legate a rigetto, graft-versus-host disease ed infezione.

## **Tecnica autoptica**

L'indagine autoptica viene eseguita sugli animali deceduti o sacrificati entro le prime 24 dall'exitus.

Si accede alla cavità addominale mediante incisione xifo-pubica.

Si procede in prima istanza alla ricerca di segni di reazione peritoneale, di versamenti ascitici, di raccolte emorragiche o purulente. Vengono poi localizzate le anastomosi intestinali, prossimale e distale, delle quali si valuta la pervietà, la presenza di reazione aderenziale peri-anastomotica e di eventuali dilatazioni a monte e/o a valle dell'anastomosi stessa. L'intestino viene successivamente valutato in toto ricercando la presenza di torsioni, volvoli, invaginazioni o abnormi dilatazioni e considerando l'aspetto della superficie sierosa, la consistenza della parete intestinale, l'eventuale presenza di soluzioni di continuo o di alterazioni strutturali (polipi, ulcerazioni) al suo interno.

Viene in seguito localizzato il peduncolo vascolare mesenterico di cui si valuta la pervietà e l'eventuale presenza di proliferazione fibrotica peri-vascolare. A livello del mesentere si ricercano segni di

stasi ematica (cianosi, turgore vascolare, opacità del peritoneo viscerale) e si esaminano i linfonodi.

Vengono quindi eseguiti prelievi dai seguenti organi e tessuti: anastomosi intestinali prossimale e distale, intestino digiunale ed ileale trapiantato, intestino nativo (duodeno o prima ansa ileale), anastomosi vascolari (arteriosa e venosa), linfonodi mesenterici dell'organo trapiantato e linfonodi del ricevente (periportali), fegato, stomaco, milza, pancreas, rene, surrene.

Infine si accede alla cavità toracica per via sternotomica. Si ricerca innanzitutto la presenza di versamento nelle cavità pleuriche e pericardica; si ispezionano macroscopicamente i polmoni alla ricerca di aree patologiche ed il cuore per valutare la fase cardiaca in cui è avvenuto l'arresto e la presenza di aree infartuali.

Vengono infine eseguiti prelievi a carico del cuore, timo e polmoni secondo i criteri già esposti.

In ultimo viene prelevato un piccolo frammento di tessuto cutaneo.

## **Tecnica istopatologica**

I campioni dei diversi organi e tessuti prelevati all'autopsia e i campioni biotici ottenuti durante l'intervento chirurgico e nel periodo postoperatorio vengono fissati in formalina al 10% a temperatura ambiente per un tempo non inferiore a 24 ore.

I campioni vengono ridotti, processati secondo la tecnica standard e inclusi in paraffina. Da ciascun campione si ottengono sezioni dello spessore di 5  $\mu$  che vengono montate su vetrino e colorate con Ematossilina Eosina e con colorazione Pentacromica secondo Movat.

L'esame microscopico consiste nelle seguenti valutazioni:

- intestino: presenza e gravità della reazione di rigetto acuto, di danno ischemico e di agenti opportunisti, nonché stato dei vasi della parete intestinale;
- anastomosi intestinali: presenza di occlusione, di processi flogistici con infiltrazione linfomonocitaria, di reazioni da corpo estraneo nei confronti del materiale di sutura e di eventuale deiscenza;



- anastomosi vascolari: presenza di trombosi, di calcificazioni, di proliferazione fibrointimale;
- organi immunocompetenti (linfonodi del ricevente del donatore, timo e milza): deplezione o iperplasia delle popolazioni cellulari linfocitarie e presenza di fenomeni necrotici, infartuali, emorragici;
- rene: presenza di lesioni istopatologiche causate dal farmaco immunosoppressore.
- altri organi: lesioni istopatologiche possibilmente in nesso causale con il decesso dell'animale (soprattutto infezioni e infarto);

### **Criteria di valutazione delle alterazioni istopatologiche**

#### **intestinali**

#### **post-trapianto**

Per ogni campione biotico e/o autotico intestinale vengono valutate le seguenti strutture identificando la presenza di diverse alterazioni istopatologiche come illustrato in tabella IV.

tabella IV -

<b>Villi</b>	<p><i>Normali</i></p> <p><i>Anormali:</i> edema  assottigliati  accorciati  ispessiti  parzialmente scomparsi  scomparsi  traslocazione</p>
<b>Epitelio</b>	<p><i>Normale</i></p> <p><i>Anormale:</i> appiattito  sfaldamento  spoglio  necrosi ischemica  superficiale  goblet cells: aumentate  diminuite  perdita</p>
<b>Connettivo</b>	<p><i>Normale</i></p> <p><i>Anormale:</i> edema  stasi  infiltrazione</p>
<b>Linfatici</b>	<p><i>Normali</i></p> <p><i>Anormali:</i> dilatati  non reperibili</p>
<b>Cripte</b>	<p><i>Normali</i></p> <p><i>Anormali:</i> dilatate  accorciate  disorganizzazione  degenerazione  rigenerazione  ascessi</p>

<b>Lamina propria</b>	<i>Normale</i> <i>Anormale:</i> edema stasi infiltrato linfocitario infiltrato polimorfonucleato emorragia
<b>Muscularis Mucosae</b>	<i>Normale</i> <i>Anormale:</i> stasi emorragia slaminata infiltrato linfocitario distrutta
<b>Sottomucosa e Muscolo</b>	<i>Normale</i> <i>Anormale:</i> edema collagene fibrosi cuffing infiltrato
<b>Vasi</b>	<i>Normali</i> <i>Anormali:</i> adesione leucocitaria trombosi endotelialite infiltrazione necrosi fibrinoide
<b>Nervi</b>	<i>Normali</i> <i>Anormali:</i> rigonfi infiltrati

Nota:gli animali deceduti per complicanze tecniche non sono stati presi in considerazione per lo studio istopatologico così come per la determinazione delle sopravvivenze medie.

### **Criteri di valutazione della reazione di rigetto acuto**

Per la valutazione della reazione di rigetto sono stati individuati tre gradi di rigetto acuto in accordo con precedenti studi clinici e sperimentali (93,94), descritti in tabella V.

tabella V: Descrizione morfologica del grading del rigetto acuto

<b>LIEVE</b>	accorciamento dei villi (<1/3 della lunghezza normale), dilatazione dei linfatici che occupano uno spazio >1/3 dello spessore medio di un villo
<b>MODERATO</b>	assottigliamento dell'epitelio, edema che allarga le strutture epiteliali, diminuzione, accorciamento e dilatazione delle cripte, modesta infiltrazione
<b>SEVERO</b>	scomparsa dei villi, distruzione della mucosa, necrosi fibrinoide dei vasi, rigonfiamento dei nervi, infiltrati massivi

### **Test di assorbimento al maltosio**

La capacità assorbente dell'intestino trapiantato viene valutata mediante test di assorbimento al maltosio, effettuati in 7<sup>a</sup>, 14<sup>a</sup>, 21<sup>a</sup>, 28<sup>a</sup> giornata postoperatoria. Un g/kg di maltosio disciolto in 25 ml di soluzione fisiologica viene somministrato in bolo attraverso la digiunostomia. La glicemia plasmatica viene, successivamente, determinata a 0, 15, 30, 45, 60, 90, 120, 150, 180 minuti dopo la somministrazione. Dal momento che l'assorbimento del maltosio richiede la scissione enzimatica (disaccaridasi) della sua molecola in una molecola di glucosio ed in una di fruttosio si ritiene che questo test sia valido per verificare l'integrità funzionale dell'intestino trapiantato.

## **RISULTATI**

La tabella VI, la figura 3 e la figura 4 esprimono l'incidenza dei differenti gradi di rigetto acuto in ognuno dei gruppi considerati.

La tabella VII riassume invece la sopravvivenza, la principale complicanza postoperatoria e la causa di morte di ciascun animale inserito nel proprio gruppo di appartenenza secondo la suddivisione basata sul trattamento immunosoppressivo.

Il grafico della figura 5 mostra le curve di sopravvivenza attuariale dei 4 gruppi.

Infine la figura 6 mette in evidenza la percentuale di polmoniti e di miocarditi avute nei vari gruppi

Di seguito vengono analizzati gli andamenti clinici e gli aspetti morfologici negli animali di ciascun gruppo.

tabella VI

Grado del rigetto acuto	GRUPPO 1		GRUPPO 2		GRUPPO 3		GRUPPO 4	
	BM	A	BM	A	BM	A	BM	A
Assente	-	-	-	-	-	-	40%	80%
Lieve	-	-	-	-	50%	50%	60%	-
Moderato	50%	-	100%	75%	50%	50%	-	20%
Severo	50%	100%	-	25%	-	-	-	-

Tabella VII

	<b>FK 506</b>	<b>SOPRAVV.</b>	<b>COMPLICANZE</b>	<b>CAUSA DI MORTE</b>
	<b>(mg/kg die)</b>	<b>(giorni)</b>		
<b>GRUPPO 1</b>	<b>-</b>			
1*		(3)		volvolo
2		11	polmonite	rigetto
3		13	sepsi	rigetto
<b>GRUPPO 2</b>	<b>0.1</b>			
1*		(7)	trombosi AMS	infarto intestinale
2		9	polmonite	rigetto
3		10	polmonite	rigetto, sepsi
4		13	polmonite	rigetto
5		17	-	infarto polmonare
<b>GRUPPO 3</b>	<b>0.15</b>			
1*		(6)	trombosi AMS	infarto intestinale
2		16	polmonite	sepsi
3		19	-	polmonite
4		19	polmonite	sepsi
5		19	-	polmonite
<b>GRUPPO 4</b>	<b>0.2 ÷ 0.3</b>			
1*		(8)	pancreatite	volvolo
2		18	polmonite	sepsi
3		22	sepsi	rigetto
4		23	PTLD?	sepsi
5		26	invaginazione	sepsi
6		32	PTLD?	emaciazione
7		33	PTLD?	emaciazione
8		35	polmonite	emaciazione

- AMS: arteria mesenterica superiore;

- PTLD: post-transplant lymphoproliferative disease;

- \*: il primo animale di ogni gruppo è deceduto per complicanze tecniche entro i primi 8 giorni dal trapianto. Questi animali non sono stati considerati ai fini degli studi morfologico-funzionali e nelle statistiche di sopravvivenza.



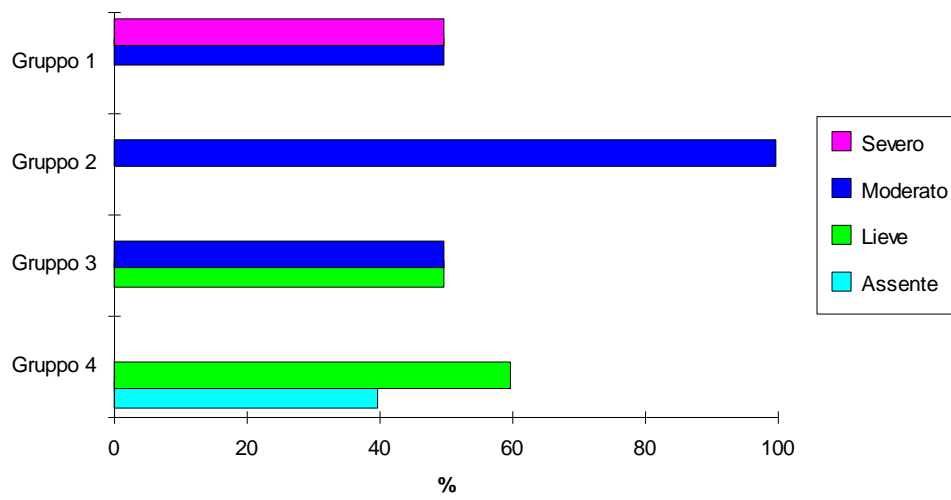


Fig. 3: incidenza dei diversi gradi di rigetto alla biopsia

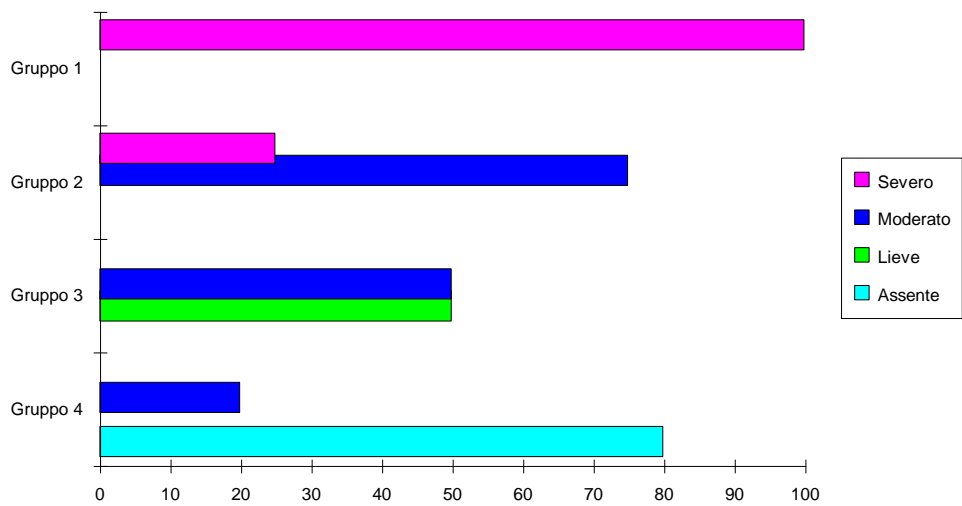


Fig. 4: incidenza dei diversi gradi di rigetto all'autopsia

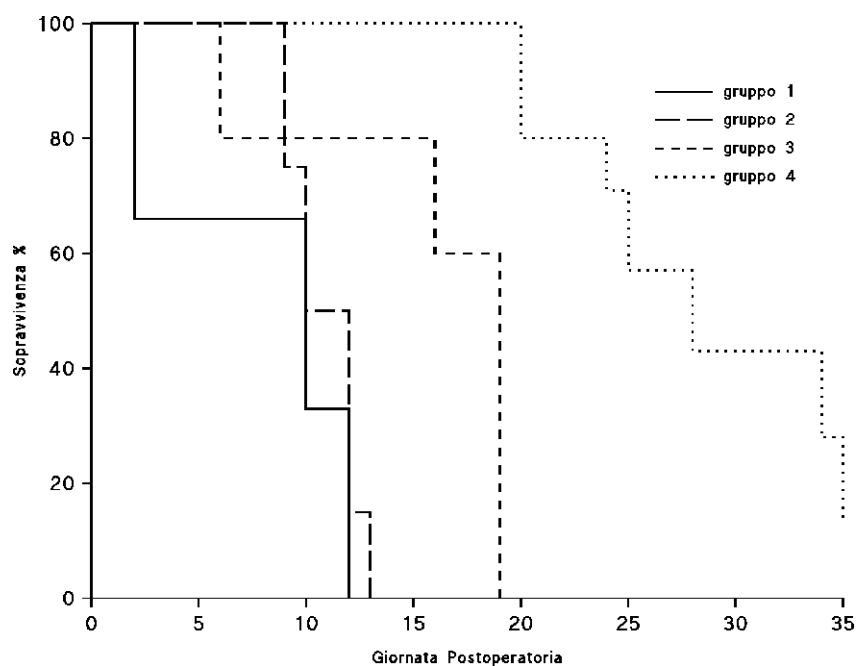


Fig. 5: curve di sopravvivenza attuariale dei 4 gruppi

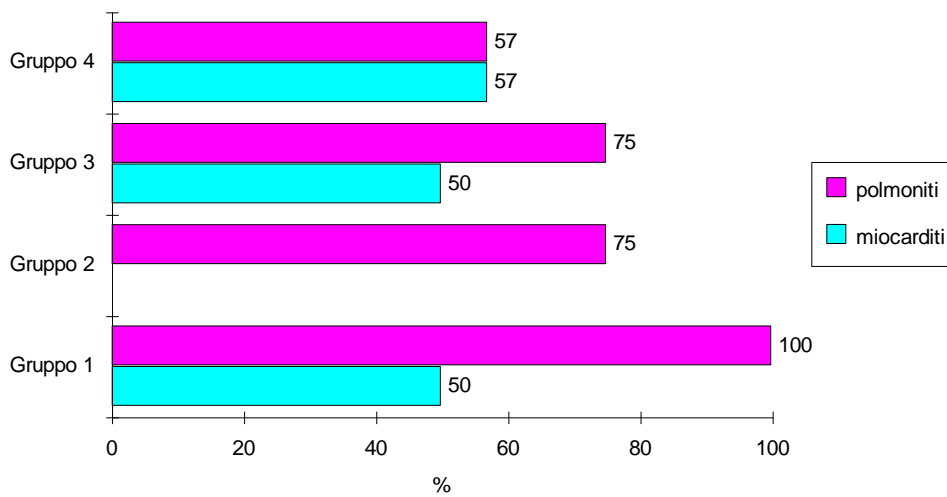


Fig. 6: incidenza di polmoniti e miocarditi nei vari gruppi

## **Conservazione dell'intestino trapiantato**

In tutti i gruppi sperimentali il prelievo bioptico effettuato dopo la riperfusione ha evidenziato, a carico dell'intestino, edema con dilatazione dei dotti linfatici e disepitelizzazione focale in corrispondenza dell'apice dei villi intestinali.

Tali rilievi sono da considerare normale in un intestino che ha subito un insulto ischemico e termico in conseguenza del prelievo del donatore. In nessun caso queste alterazioni hanno impedito la ripresa funzionale dell'intestino dopo la riperfusione.

## **Gruppo controllo**

### ***Sopravvivenza ed andamento clinico***

La sopravvivenza media degli animali appartenenti al gruppo di controllo è stata di  $12\pm 1$  giorni.

L'andamento clinico di questi animali, ad eccezione di quello deceduto precocemente, è stato caratterizzato dalla comparsa di diarrea, a carattere muco-sanguinolento, tra la 5<sup>a</sup> e la 7<sup>a</sup> giornata postoperatoria. Superato il periodo perioperatorio, gli animali hanno ripreso spontaneamente ad alimentarsi, ma le loro condizioni generali sono andate rapidamente scadendo con il progredire del quadro di rigetto

### ***Esami bioptici***

Le alterazioni istopatologiche osservate a carico delle diverse strutture elencate in tabella IV e la loro incidenza percentuale negli

animali di questo gruppo sono riassunte nelle figure 7-11 e figura 31 A-B.

Sulla base di questi reperti, in 7<sup>a</sup> giornata postoperatoria, è stata diagnosticata una reazione di rigetto di grado moderato nel 50% dei casi e di grado severo nel rimanente 50% dei casi (tabella VI).

### ***Autopsie***

La valutazione macroscopica degli animali del gruppo 1 ha evidenziato la presenza di aderenze viscer-viscerali e visceroparietali (2 casi su 2), necrosi diffusa dell'intestino trapiantato (2 su 2 casi), iperplasia e necrosi dei linfonodi del graft (2 su 2 casi), normale aspetto dei linfonodi del ricevente (2 su 2 casi), perforazione della parete intestinale (1 su 2 casi).

A livello istopatologico le alterazioni intestinali osservate e la loro incidenza percentuale sono riportate nelle figure 17-26 e figura 31C-D.

In base a questi reperti istopatologici è stato possibile formulare la diagnosi di rigetto acuto di grado severo nel 100% dei casi (tabella IV).

### ***Complicanze e cause di morte***

Nel gruppo di controllo, in due casi su tre la causa del decesso è stata lo sviluppo di quadro di rigetto acuto associato a sepsi in un caso ed a polmonite nell'altro. Il decesso avvenuto in 3<sup>a</sup> giornata postoperatoria è stato condizionato da un volvolo sviluppatosi a carico dell'intestino trapiantato (tabella II).

## **Gruppo 2**

### ***Sopravvivenza ed andamento clinico***

Gli animali trattati con FK 506 alla dose di 0.1 mg/kg die hanno mostrato un andamento sovrapponibile a quello osservato nel gruppo 1.

La sopravvivenza media è stata di 12±4 giorni.

La comparsa di diarrea muco-sanguinolenta ed il rapido deterioramento delle condizioni generali sono stati, anche in questo caso, i sintomi clinici predominanti.

### ***Esami biotici***

Le alterazioni istopatologiche osservate a carico delle diverse strutture elencate in tabella IV e la loro incidenza percentuale negli animali di questo gruppo sono riassunte nelle figure 7-11 e nella figura 32 A-B.

Questi reperti hanno portato alla diagnosi, in 7<sup>a</sup> giornata postoperatoria, di rigetto acuto di grado moderato nel 100% dei casi (tabella VI).

### ***Autopsie***

L'osservazione macroscopica degli animali di questo gruppo ha evidenziato la presenza di aderenze viscer-viscerali e visceroparietali (3 su 4 casi), peritonite saccata (3 su 4 casi), intestino trapiantato di aspetto normale (4 su 4 casi), iperplasia e necrosi dei linfonodi del graft (1 su 4 casi), normale aspetto dei linfonodi del ricevente (4 su 4 casi), pielonefrite (1 su 4 casi). A livello toracico erano presenti: versamento pleurico (3 su 4 casi), polmonite (3 su 4 casi), pericardite (2 su 4 casi).

A livello istopatologico le alterazioni intestinali osservate e la loro incidenza percentuale sono riportate nelle figure 7-11 e nella figura 32 C-D.

I dati istopatologici hanno consentito di diagnosticare la presenza di una reazione di rigetto acuto di grado moderato, nel 75% dei casi, e di grado severo, nel 25% dei casi (tabella VI).



### ***Complicanze e cause di morte***

Anche in questo gruppo la causa di morte è stata, in 3 casi su 4, il rigetto acuto, accompagnato da un quadro di spesi generalizzata. In un animale il decesso è stato causato da un infarto polmonare su base tromboembolica. L'ultimo animale è deceduto per una complicanza tecnica, consistente in trombosi dell'arteria mesenterica superiore con relativo infarto ischemico dell'intestino trapiantato.

## **Gruppo 3**

### ***Sopravvivenza ed andamento clinico***

L'impiego di 0.15 mg/kg die di FK 506 ha consentito di prolungare la sopravvivenza degli animali di questo gruppo che è stata di  $18\pm 2$  giorni.

L'andamento clinico degli animali di questo gruppo è stato caratterizzato dalla comparsa di modesta diarrea, in nessun caso muco-sanguinolenta, intorno alla 7<sup>a</sup> giornata postoperatoria. Gli animali hanno ripreso ad alimentarsi spontaneamente in 5<sup>a</sup> giornata circa e si sono mantenuti in buone condizioni generali sino a pochi giorni prima del decesso, avvenuto, tra la 16<sup>a</sup> e la 19<sup>a</sup> giornata postoperatoria.

## ***Esami bioptici***

Le alterazioni istopatologiche osservate a carico delle diverse strutture elencate in tabella IV e la loro incidenza percentuale negli animali di questo gruppo sono riassunte nelle figure 7-16 e nella figura 33 A-B.

La valutazione di questi dati ha portato alla diagnosi bioptica di rigetto acuto di grado lieve (50% dei casi) o moderato (50% dei casi) (tabella VI).

## ***Autopsie***

Nel gruppo 3 l'esame autoptico macroscopico ha rivelato la presenza di aderenze viscer-viscerali e visceroparietali (2 casi su 4), peritonite saccata (2 caso su 4), sofferenza ischemica (3 casi su 4) o necrosi (1 caso su 4) dell'intestino trapiantato, iperplasia (4 casi su 4) e necrosi (3 casi su 4) dei linfonodi del graft, normale aspetto dei linfonodi

del ricevente (4 casi su 4). A livello toracico si sono osservati i seguenti reperti: versamento pleurico (3 casi su 4), polmonite (2 casi su 4).

Le alterazioni istopatologiche intestinali osservate e la loro incidenza percentuale sono riportate nelle figure 17-26 e nella figura 33 C-D.

Anche a livello autoptico la diagnosi è stata di rigetto di grado lieve (50% dei casi) o moderato (50% dei casi) (tabella IV).

### ***Complicanze e cause di morte***

Le cause di morte del gruppo 3 sono state: la sepsi in 2 casi, un quadro di polmonite bilaterale, presente in tutti gli animali (fig.6), in altri 2 casi e lo sviluppo di una trombosi arteriosa in sede di anastomosi nell'ultimo caso.

## **Gruppo 4**

### ***Sopravvivenza ed andamento clinico***

Le migliori sopravvivenze sono state registrate in questo gruppo.

La sopravvivenza media è stata di  $27\pm 6$  giorni.

L'andamento clinico degli animali di questo gruppo è stato caratterizzato da una buona ripresa delle condizioni generali dopo il trapianto, con comparsa di modesta diarrea non muco-sanguinolenta in 7<sup>a</sup> giornata postoperatoria circa. L'alimentazione è ripresa regolarmente e nei 3 casi nei quali si è sviluppata una sepsi, il decorso postoperatorio è stato sovrapponibile a quello descritto nel gruppo 3. Per quanto riguarda i tre animali deceduti per emaciazione, essi hanno gradualmente ridotto l'alimentazione spontanea, sino a sospenderla, mostrando, di conseguenza, un calo ponderale progressivo ed irreversibile.

## ***Esami bioptici***

Le alterazioni istopatologiche osservate a carico delle diverse strutture elencate in tabella IV e la loro incidenza percentuale negli animali di questo gruppo sono riassunte, per quanto riguarda la 7<sup>a</sup> e la 14<sup>a</sup> giornata postoperatoria, nelle figure 10-16 e figura 34 A-B. In 21<sup>a</sup> giornata postoperatoria, nel 14% dei casi si sono riscontrate alterazioni interessanti i villi (accorciati) , l'epitelio (appiattito, con diminuzione delle goblet cells), il connettivo (edematoso) e i linfatici (dilatati). In 28<sup>a</sup> giornata postoperatoria, nel 29% dei casi si sono rilevate alterazioni a carico dei villi (accorciati e parzialmente scomparsi), dell'epitelio (appiattito, con aumento delle goblet cells), del connettivo (edematoso) e dei linfatici (dilatati) (figura 34 C-D).

Complessivamente questi reperti hanno portato alla diagnosi di rigetto di grado lieve nel 60% dei casi, mentre nel rimanente 40% non era presente rigetto (tabella VI).

## ***Autopsie***

Macroscopicamente, all'esame autoptico, si sono osservate le seguenti alterazioni: aderenze viscero-viscerali e viscero-parietali (2 su 7 casi), versamento ascitico (2 su 7 casi), segni di peritonite saccata (2 su 7 casi), aumento di consistenza della parete intestinale (5 su 7 casi) con ipertrofia della mucosa (3 su 7 casi), invaginazione (1 caso su 7) o necrosi dell'intestino trapiantato (1 su 7 casi) , iperplasia (2 su 7 casi) o necrosi (1 su 7 casi) dei linfonodi del graft, iperplasia e necrosi dei linfonodi del ricevente (2 su 7 casi), aumento di consistenza del parenchima renale, epatico e splenico (1 su 7 casi), localizzazioni ascessuali epatiche, spleniche e renali (4 su 7 casi). L'esame toracico ha evidenziato: versamento pleurico (5 casi su 7), polmonite (5 su 7 casi), pericardite (2 su 7 casi), endocardite (1 su 7 casi).

A livello istopatologico le alterazioni intestinali osservate e la loro incidenza percentuale sono riportate nelle figure 17-26.

Questi reperti istopatologici hanno portato alla diagnosi di rigetto acuto di grado moderato nel 14% dei casi, nel rimanente 86% non erano evidenti segni di rigetto acuto (tabella VI).

### ***Complicanze e cause di morte***

In 1 caso su 7 il rigetto acuto, associato ad un quadro di spesi, è stata la causa di morte. In altri tre casi il decesso è stato causato dalla sepsi, mentre in tre animali la causa di morte è stata l'emaciazione. L'ostruzione intestinale causata da volvolo è stata responsabile dell'ultimo decesso.



## Alterazioni funzionali alla biopsia in 7a giornata postoperatoria

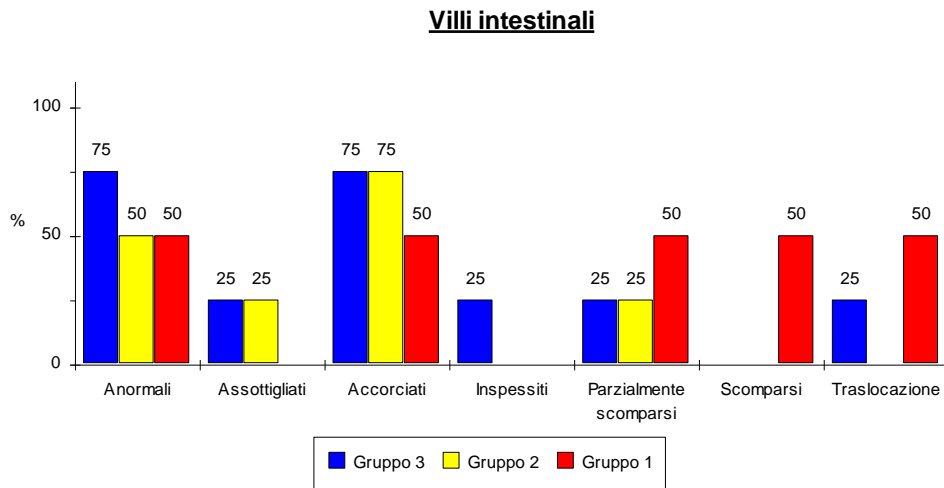


Fig. 7  
nota: nel gruppo 4, in nessun caso sono state rilevate alterazioni morfologiche significative a carico dei villi intestinali.

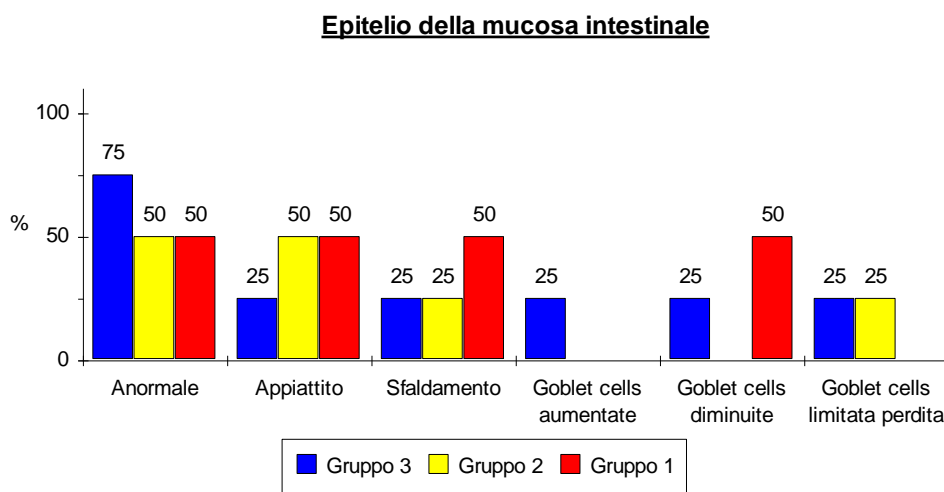


Fig. 8  
nota: nel gruppo 4, in nessun caso erano presenti danni a carico dell'epitelio.

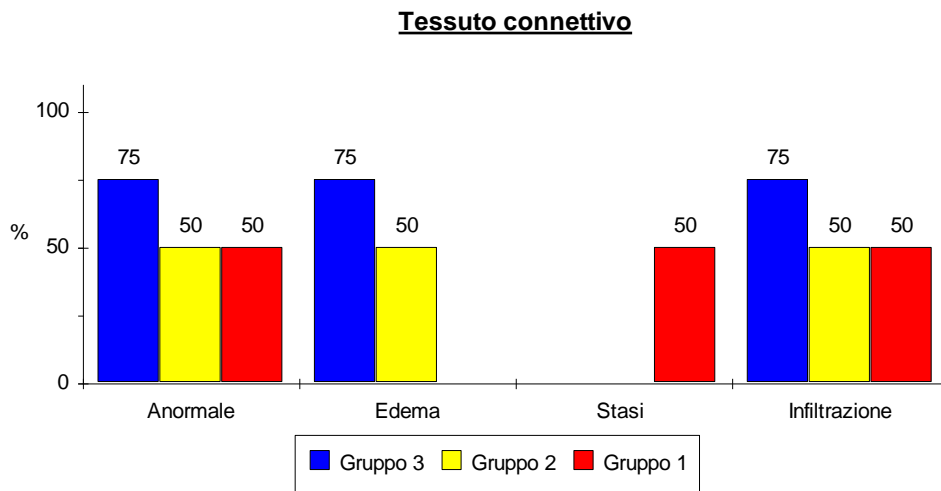


Fig 9.  
 nota: Nel gruppo 4, in nessun caso sono state rilevate alterazioni morfologiche a carico del connettivo

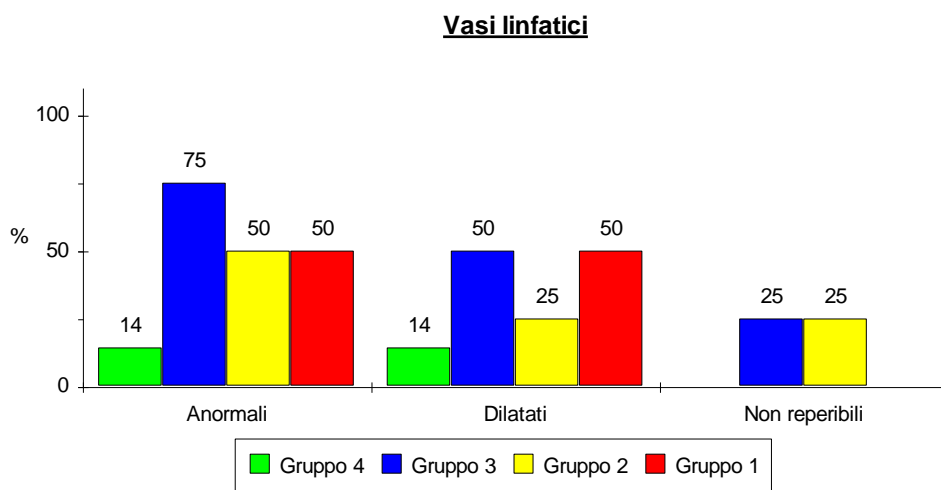


Fig. 10.

### Cripte della mucosa

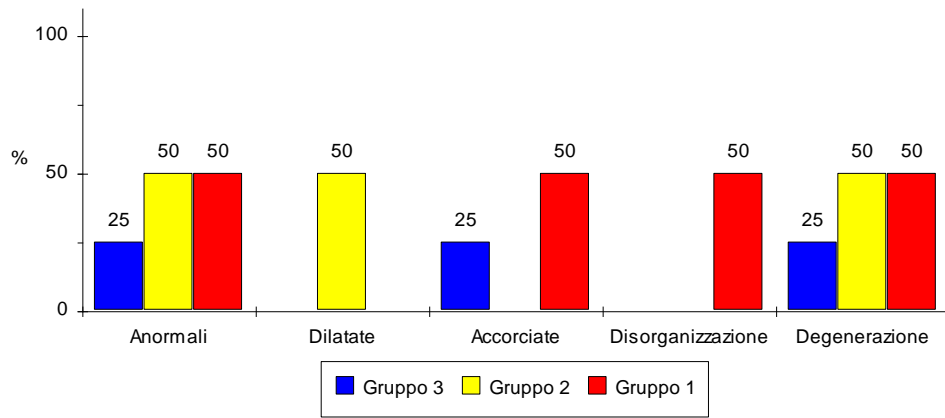


Fig. 11  
nota: nel gruppo 4, in nessun caso, erano presenti danni a carico delle cripte

## Alterazioni funzionali alla biopsia in 14a giornata post-operatoria\*.

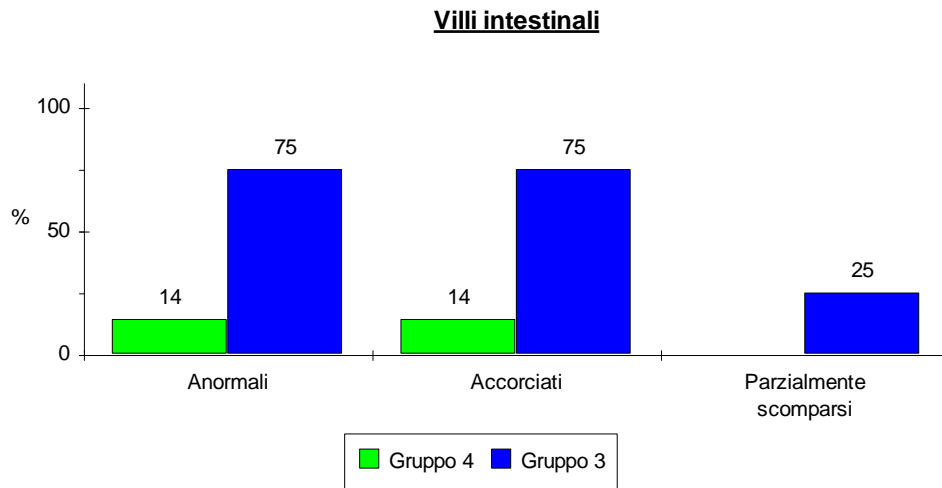


Fig.12

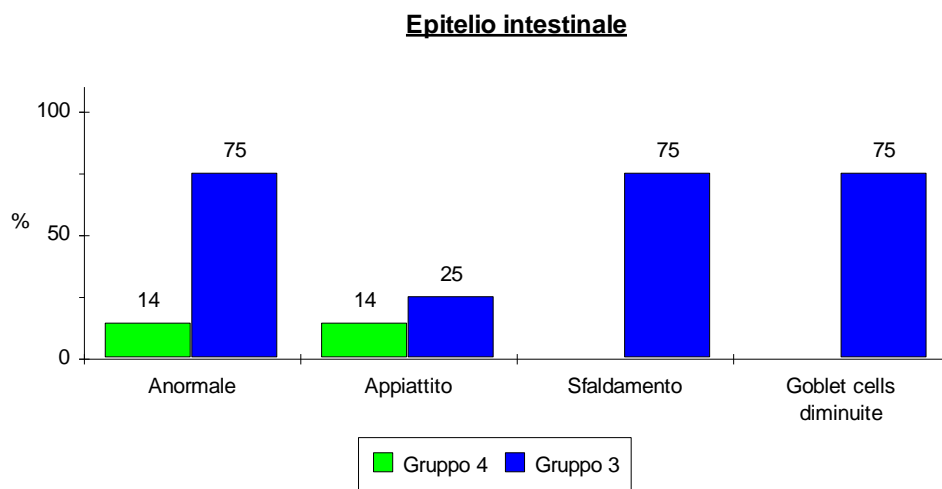


Fig.13

\*: gli animali dei gruppi 1 e 2 non sono sopravvissuti sino alla 14 giornata P.O.

**Connettivo della mucosa**

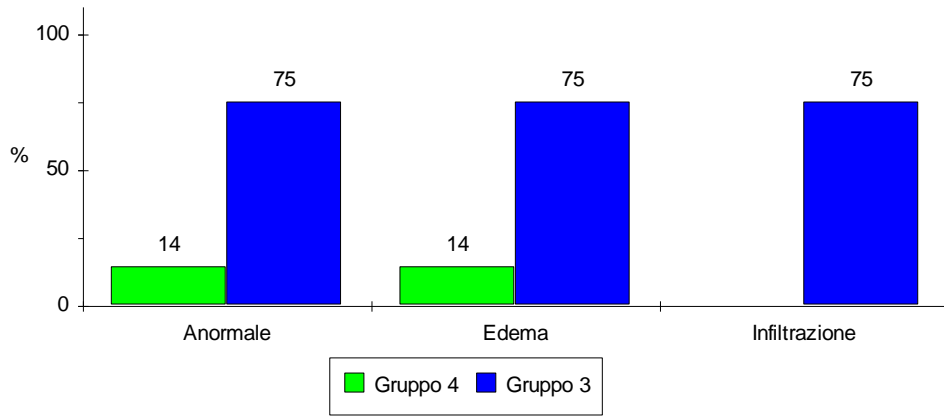


Fig. 14

**Vasi linfatici**

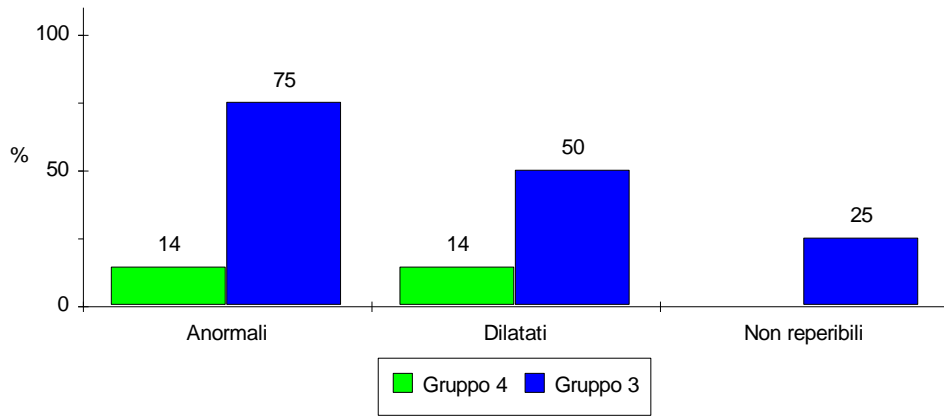


Fig. 15.

**Cripte della mucosa**

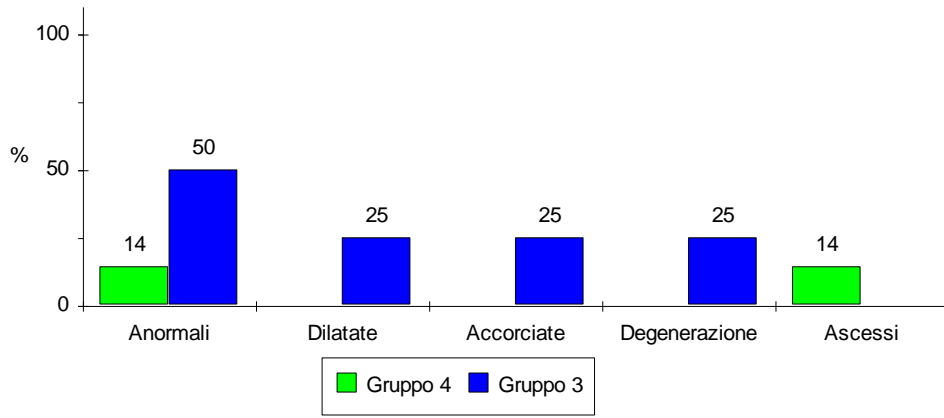


Fig. 16

## Alterazioni funzionali osservate all'autopsia

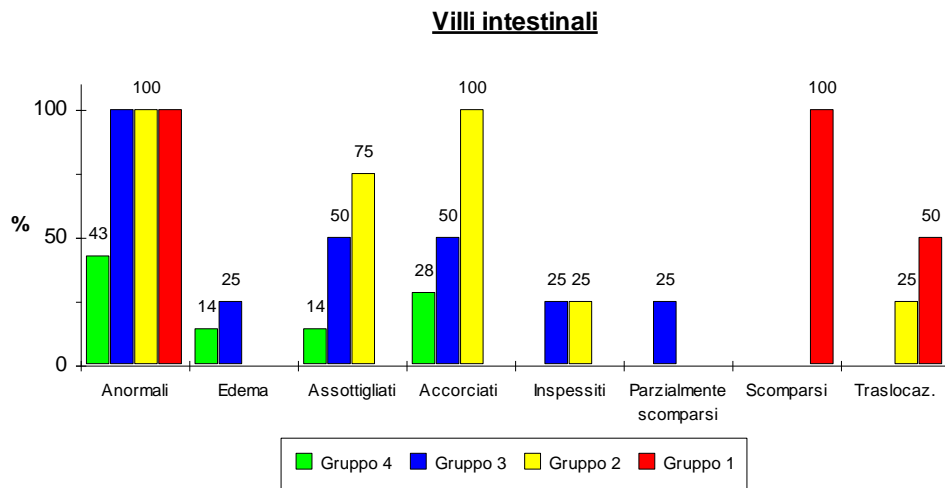


Fig. 17

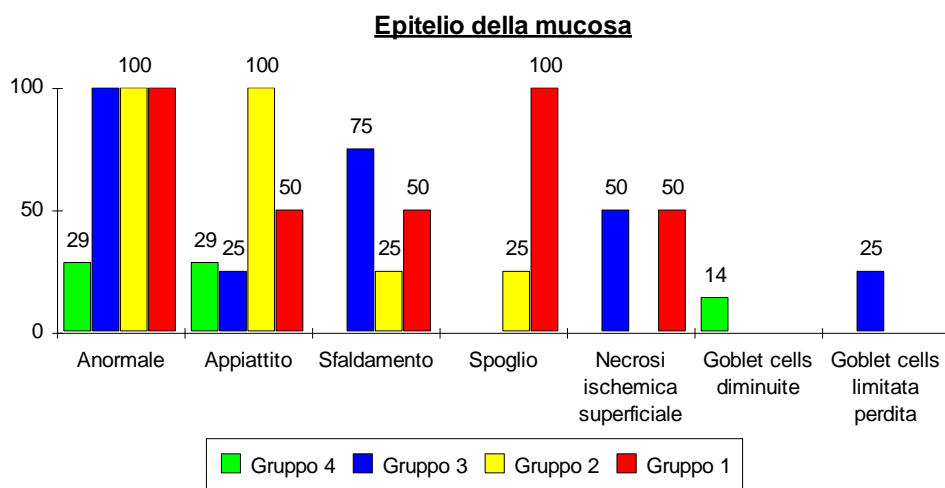


Fig. 18

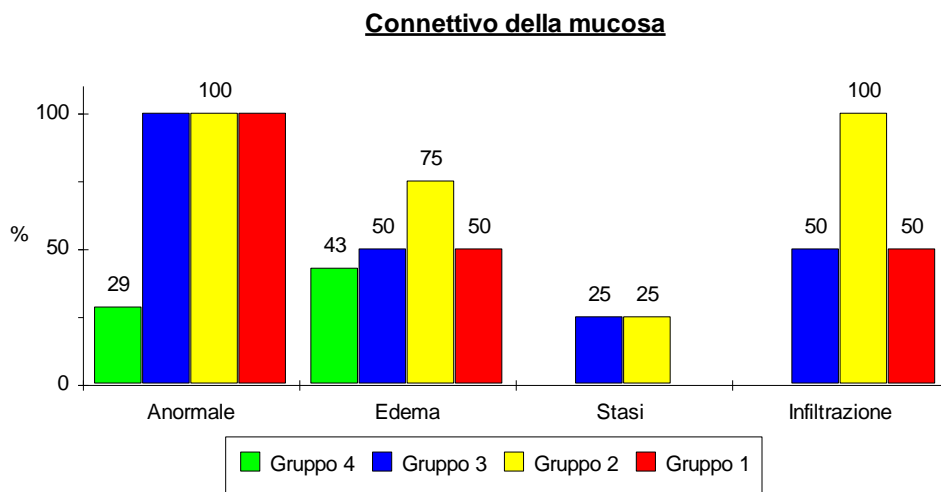


Fig. 19

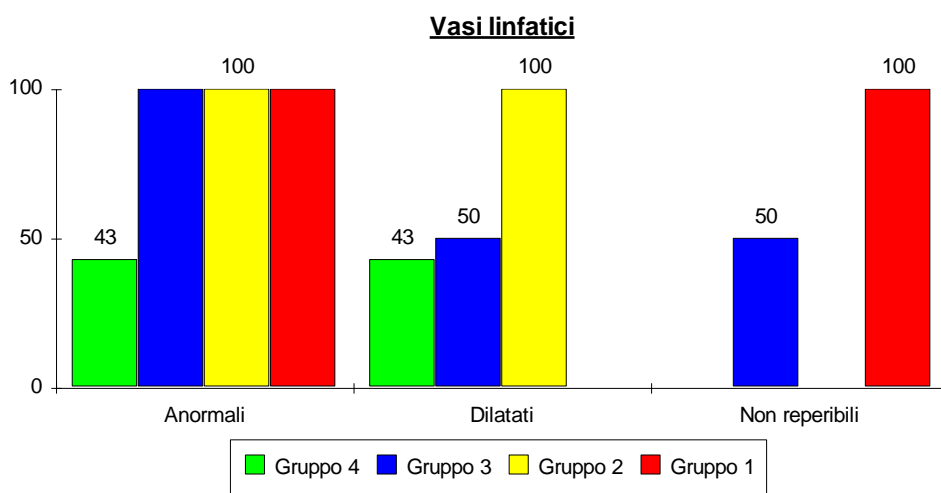


Fig. 20



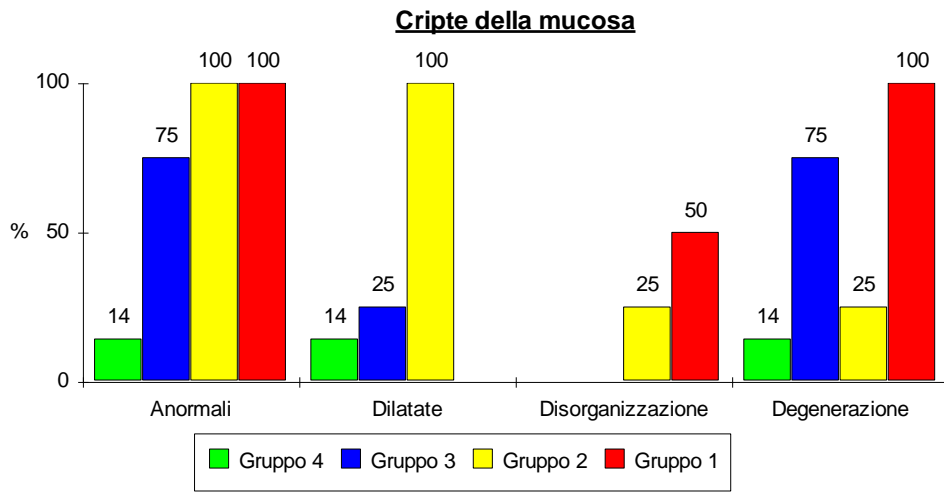


Fig. 21

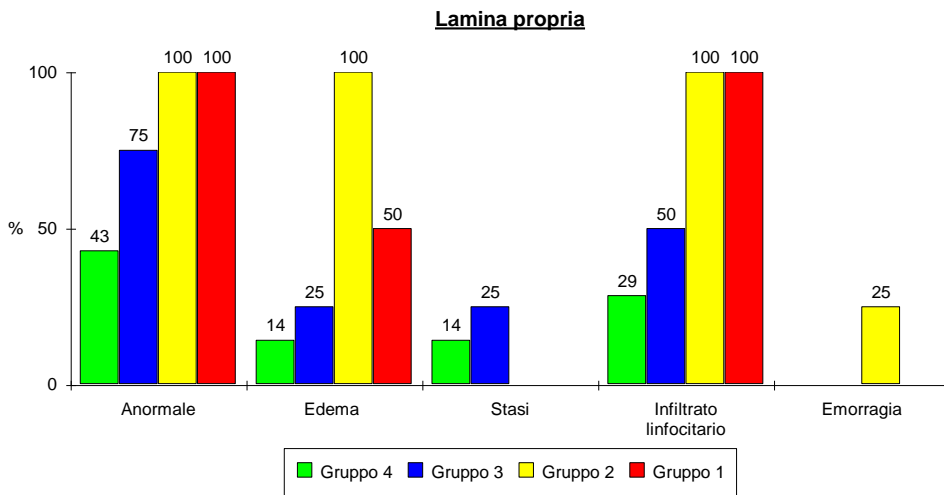


Fig. 22

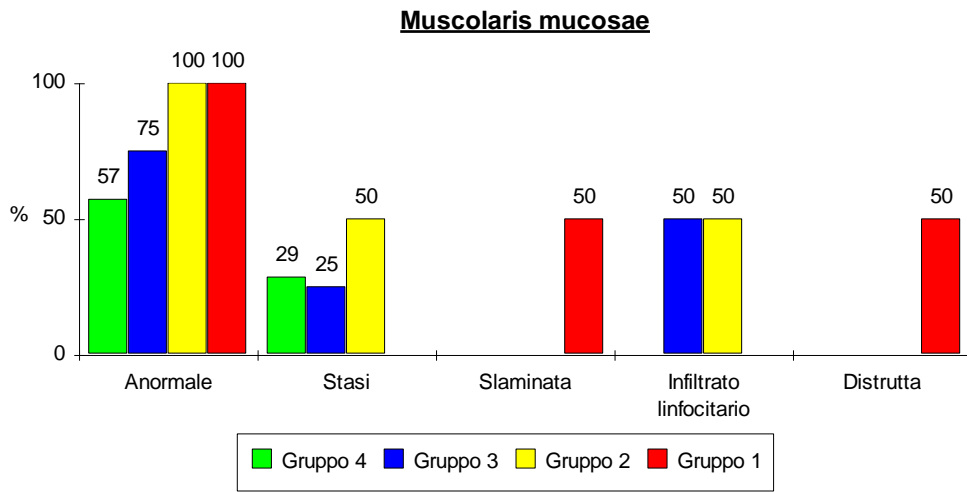


Fig. 22

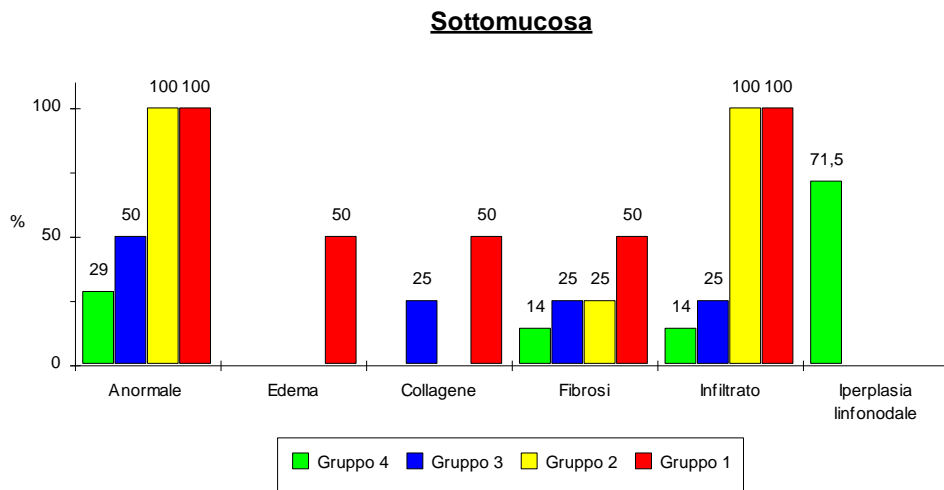


Fig. 24

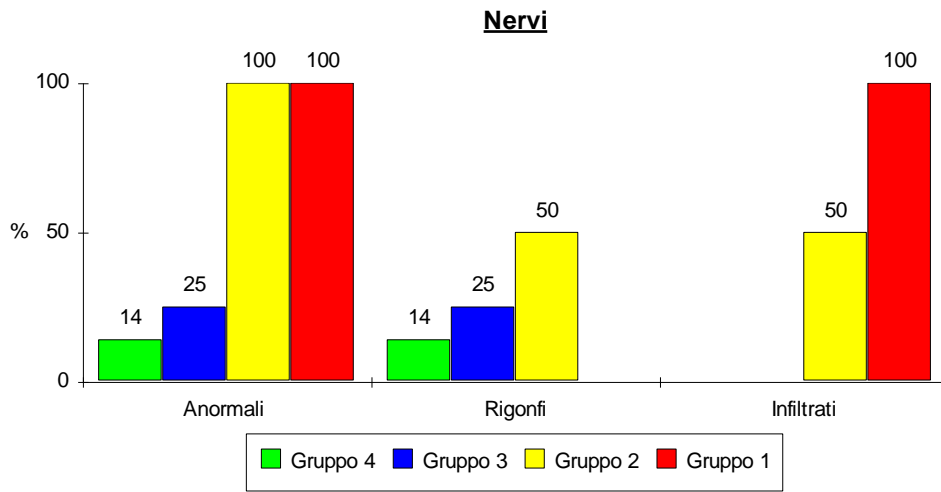


Fig. 25

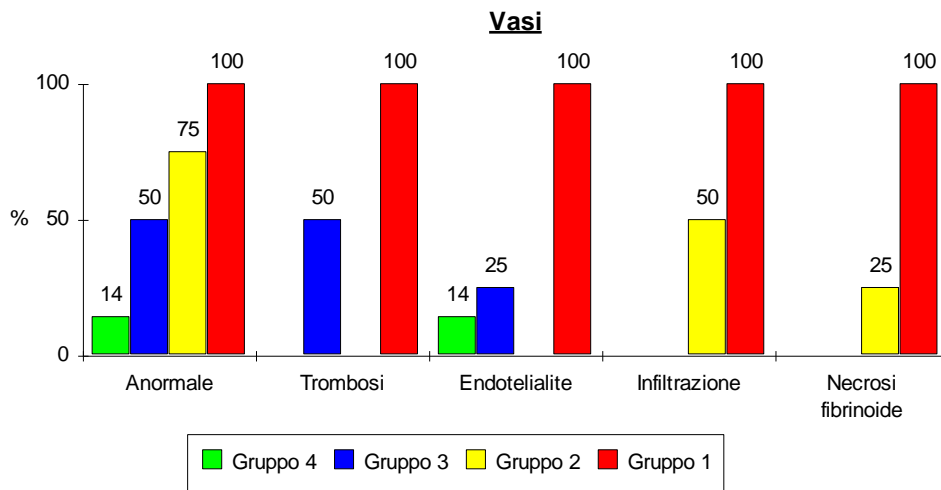


Fig. 26

## **Test di assorbimento al maltosio**

In tutti i gruppi sperimentali, in 7a giornata postoperatoria, la curva di cinetica del glucosio ottenuta dopo somministrazione di maltosio presenta un picco di concentrazione dopo 15' ed un ritorno ai valori basali entro 180' dalla somministrazione. L'incremento della concentrazione ematica di glucosio è stato di 31 - 40 mg/dl, senza differenze significative tra gli animali dei diversi gruppi (figure 27, 28, 29, 30).

In 14a giornata postoperatoria il test al maltosio ha fornito risultati sovrapponibili a quelli della 7a giornata nel caso del gruppo 4, mentre negli animali del gruppo 3 si è registrata una riduzione del picco glicemico osservato 15' dopo la somministrazione del disaccaride (figg. 29 e 30).

Solo negli animali appartenenti al gruppo 4 è stato possibile effettuare il test in 21a giornata postoperatoria. In questo caso la curva glicemica ha presentato caratteristiche simili a quelle delle prove

effettuate in 7a e 14a giornata postoperatoria per quanto riguarda il picco di concentrazione, ma a differenza di queste ultime, non si è assistito ad un ritorno della glicemia a valori basali dopo 180' dalla somministrazione (Fig. 30).

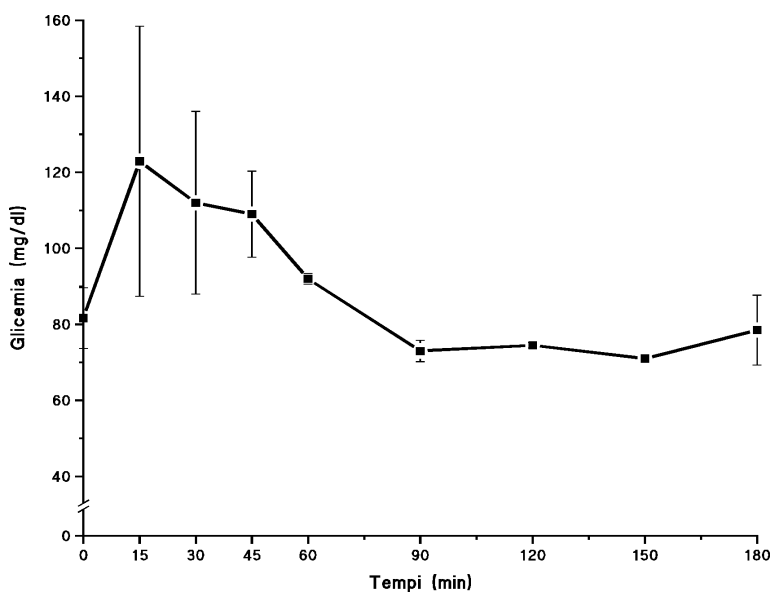


Fig. 27 - Curva glicemica del gruppo di controllo

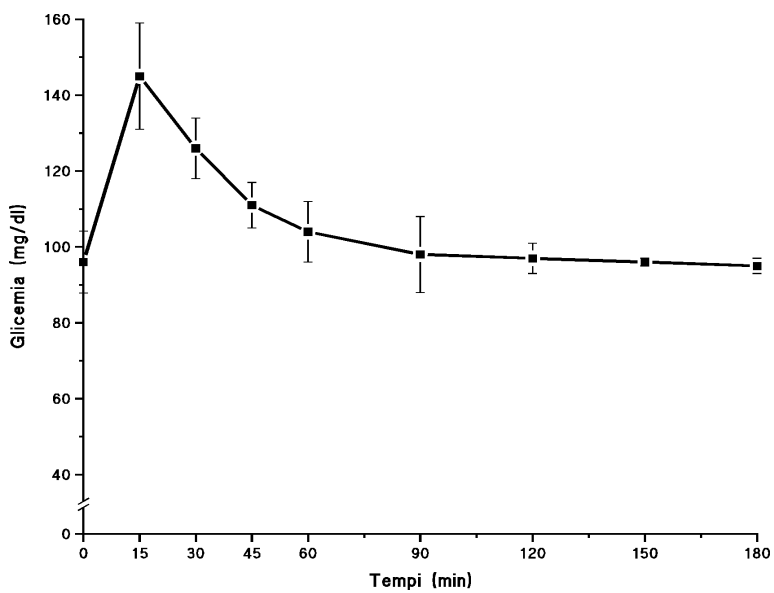


Fig. 28 - Curva glicemica del gruppo 2

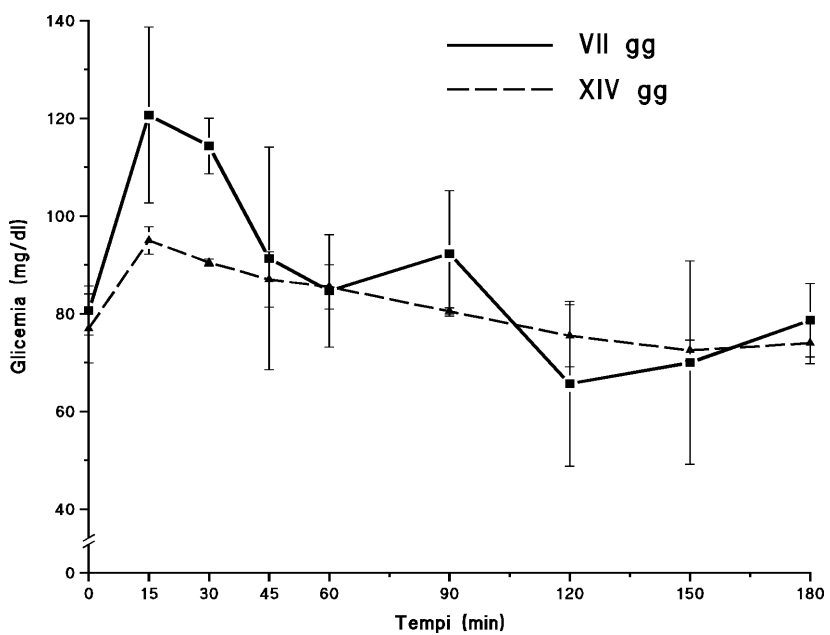


Fig.29 - Curve glicemiche del gruppo 3

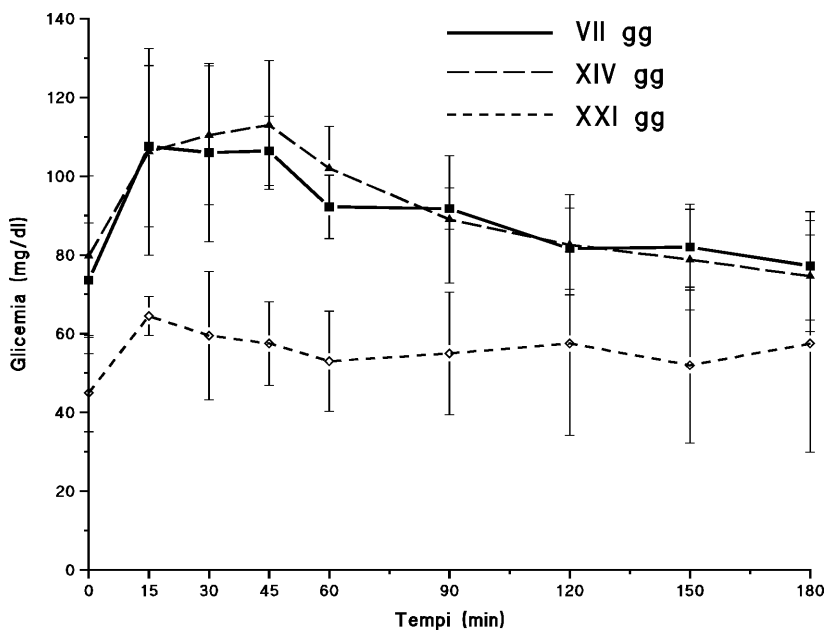


Fig.30 - Curve glicemiche del gruppo 4

Fig. 31 - Gruppo controllo: A) e B) biopsia ileale in 7a giornata con quadri di rigetto acuto di grado moderato, focalmente severo (➔) nel trapianto n. 2 (tabella VII); C) parete ileale (da esame autoptico eseguito in 13a giornata) con diffusi quadri di ileite necrotizzante determinata da rigetto severo e da ischemia legata al danno vascolare; D) a maggior ingrandimento l'epitelio appare distrutto, non sono più riconoscibili i villi, la muscolaris mucosae e la sottomucosa. Sono sede di cospicui infiltrati linfocitici nel trapianto n.3. [A), B), C), D): Ematossilina Eosina. A) 120; B) 200X; C) 40x; D) 80X.]



Fig. 32 - Gruppo 2: A) biopsia a 7 giorni dal trapianto con reazione di rigetto di grado moderato nel trapianto n. 4 e B) nel trapianto n. 3 (vedi tabella VII); C) la parete ileale all'esame autoptico eseguito a 10 giorni dal trapianto mostra un grado estremo di rigetto associato a danno ischemico analogo a quello osservato negli animali del gruppo di controllo (trapianto n.3); D) segmento di parete ileale con rigetto severo: sono ancora focalmente riconoscibili i profili necrotici delle cripte (trapianto n. 4). [ A), B), D): Ematossilina Eosina; C): Pentacromica secondo Movat. A) 40X, B) 200X, C) 40X, D) 80 X.]

Fig. 33 - Gruppo 3: A) trapianto n.3 (tabella VII), biopsia ileale in 7a giornata con rigetto moderato. Si notano la marcata dilatazione dei linfatici dei villi, l'accorciamento dei villi stessi, la presenza di infiltrati linfocitari e danno epiteliale; B) biopsia ileale in 14a giornata: reazione di rigetto di grado moderato; C) e D) parete ileale ottenuta all'esame autoptico con distruzione in parte autolitica, in parte legata al rigetto dell'epitelio. [ A) Pentacromica secondo Movat; B), C), D): Ematossilina Eosina. A) 200X, B) 40X, C) 80X, D) 40X.]

Fig. 34 - Gruppo 4: A), B), C), D) biopsie a 7, 14, 21 e 28 giorni dal trapianto: si notano la progressiva dilatazione dei linfatici dei villi, la comparsa di modesti infiltrati e l'accorciamento dei villi stessi. Il grado di rigetto non supera quello lieve. Trapianto n. 7 (tabella VII).[ A), D): Pentacromica secondo Movat; B), C): Ematossilina Eosina. A) 120X, B) 40X, C) 40X, D) 200X.]

Fig.35 - trapianto n.3 (tabella VII), campione di parete ileale da esame autoptico a 22 giorni dal trapianto. Cospicua iperplasia linfocitaria configurante un quadro di PTLD (post-transplant-lymphoproliferative-disorders)(?). L'epitelio, pur con i limiti dell'autolisi post-mortem, appare conservato anche se non sono più riconoscibili i villi [Ematossilina Eosina, 60X].

## **DISCUSSIONE**

Numerosi sono stati, in passato, i modelli sperimentali di trapianto di intestino tenue messi a punto su animali di grossa taglia (cane e suino) per la valutazione di diversi protocolli di immunosoppressione, delle modificazioni istopatologiche e delle capacità di assorbimento dell'organo trapiantato (39-44,45-53).

Si è così potuto constatare che il suino rappresenta un eccellente modello grazie a caratteristiche genetiche meglio definite e più simili al genere umano (45-46).

Il presente studio è il primo effettuato nel suino allo scopo di valutare l'efficacia del nuovo farmaco immunosoppressore denominato FK 506 nel trapianto di intestino.

La tecnica chirurgica da noi adottata fa riferimento a quella descritta da Kunlin e coll. nel 1972 (47). L'adozione di particolari accorgimenti tecnici e l'uso della University of Wisconsin Solution (UW) per la perfusione fredda e la conservazione dell'intestino, hanno consentito di ridurre al minimo l'incidenza delle complicanze tecniche. Di fatto, un solo animale in ciascun gruppo (per un totale di 4 su 21) è deceduto entro i primi 8 giorni per cause legate all'esecuzione

dell'intervento. Tutti gli altri animali (17) sono stati valutati in questo studio morfologico per tempi prolungati.

L'effetto della perfusione ipotermica e della conservazione del graft sull'integrità della mucosa intestinale è stato minimo. Le alterazioni, infatti, sono sempre state di carattere reversibile e mai più riscontrabili alle biopsie settimanali di controllo. Va però tenuto conto che i tempi di ischemia fredda sono sempre stati inferiori ai 120 minuti. In futuro sarà interessante approfondire l'aspetto della conservazione aumentando progressivamente i tempi di ischemia fredda.

Gli studi disponibili riguardanti la valutazione delle alterazioni morfologiche dopo trapianto intestinale applicano un grading alla reazione di rigetto acuto nel trapianto di intestino tenue sperimentale basato sulla combinazione di alterazioni istopatologiche interessanti le diverse componenti della mucosa intestinale a livello bioptico e delle strutture dell'intera parete a livello autoptico (68,92,137).

L'associazione di più lesioni (dati categorici trasformati in dati numerici) consente di ottenere uno score quantitativo variabile da 0 a 49 (tabella IV) a sua volta suddivisibile in tre gruppi maggiori di rigetto

lieve, moderato, severo (tabella V). Nel nostro studio questa metodica è stata applicata sia alle biopsie che ai campioni autoptici. Ma il giudizio sul grading del rigetto acuto è stato formulato associando il dato numerico ottenuto dallo score al dato qualitativo. Questo ha consentito di introdurre nella valutazione globale la variabile relativa alla diffusione o alla focalità dell'alterazione.

In altre parole quadri di necrosi estesa a tutto il campione non sono comparabili per estensione a quadri di necrosi a distribuzione focale. Inoltre per quanto riguarda la valutazione del danno intestinale nei campioni autoptici era necessario valutare reperti alla luce della conoscenza dell'intervallo occorso tra il decesso e l'autopsia. Infine, anche se il grading è formulabile sulla valutazione della mucosa, spesso è stato possibile osservare assottigliamento della tonaca muscolare propria e degli infiltrati linfocitici tra le cellule muscolari lisce. Questi reperti erano più evidenti nel rigetto di grado avanzato.

Si è quindi introdotto una valutazione di tipo topografico secondo la quale nel rigetto lieve le alterazioni sono limitate tendenzialmente ai



villi, nel rigetto moderato l'insulto si estende alle cripte e alla lamina propria, mentre nel rigetto severo sia la muscolaris mucosae, che la sottomucosa e la tonaca muscolare propria vengono coinvolte nella reazione.

In tutti i gradi del rigetto i vasi sono tra le strutture bersaglio più precoci (136). Nelle forme lievi si osservano quadri di endotelialite e di attivazione endoteliale; sono spesso presenti cuffing di infiltrati linfocitari perivasali. Nelle forme più avanzate la parete vascolare va incontro a necrosi fibrinoide e compare la trombosi endovascolare e i processi riparativi che ne derivano, determinano oblitterazione del lume.

Considerando i diversi gruppi sperimentali della nostra casistica, gli animali trapiantati non immunosoppressi (gruppo controllo) hanno sviluppato una reazione di rigetto acuto che li ha portati a morte tra l'11<sup>a</sup> e la 13<sup>a</sup> giornata postoperatoria. L'esame bioptico, però documentava la presenza di rigetto acuto già in 7<sup>a</sup> giornata in tutti gli animali di questo gruppo. Rispetto all'esperienza degli altri Autori abbiamo, quindi, osservato una sopravvivenza di qualche giorno superiore. La causa di morte è stata in ogni caso, lo sviluppo di una reazione rigetto acuto.

Morfologicamente all'esame biptico il rigetto acuto era caratterizzato in questo gruppo di animali, da accorciamento dei villi e loro focale sovvertimento architetturale, riduzione di numero o degenerazione delle cripte, edema del connettivo con infiltrazione e scomparsa dei vasi linfatici (figura 31 A). All'esame autoptico si è osservato un peggioramento del quadro con completo sovvertimento della tonaca mucosa, distruzione della muscolaris mucosae, massivo infiltrato infiammatorio nella tonaca muscolare propria (figura 31 C). Questi dati confermano quanto riportato da diversi Autori nei loro studi sperimentali (68,92,137).

L'impiego dell'FK 506 quale farmaco immunosoppressore ha consentito di prolungare significativamente la sopravvivenza degli animali trapiantati grazie a un efficace controllo delle reazioni di rigetto acuto. I migliori risultati sono stati ottenuti nel gruppo 4 somministrando  $0.2 \div 0,3$  mg/kg die (figura 5). In questo gruppo i dati morfologici hanno dimostrato l'assenza di rigetto acuto nel 40% dei prelievi biptici e nel 86% dei casi al momento del decesso. Il regime immunosoppressivo adottato in questo gruppo non si è comunque rilevato ottimale.

L'emaciazione, che ha causato la morte di 3 animali, è probabilmente correlata ad un elevato dosaggio di FK 506, come è stato già descritto nel cane dopo trapianto renale ed epatico (116,136,138).

Ai diversi controlli bioptici, laddove il rigetto acuto era presente, esso era di grado lieve, con dilatazione dei linfatici ed edema connettivale ma sostanziale conservazione di villi e cripte (Fig. 34 A,B,C,D). All'esame autoptico il quadro morfologico appariva sostanzialmente invariato.

L'adozione di dosaggi di FK 506 inferiori a quelli utilizzati nel gruppo 4 si è rivelata inefficace nel controllare le reazioni di rigetto. Gli animali del gruppo 2, immunosoppressi con 0.1 mg/kg die, hanno sviluppato un rigetto acuto, già presente in 7<sup>a</sup> giornata postoperatoria al momento della biopsia intestinale, che è stato responsabile, direttamente o indirettamente, del decesso degli animali. Anche nel gruppo 3, nonostante un miglioramento delle sopravvivenze ottenute grazie all'incremento dell'immunosoppressione (Fig. 5), i dati morfologici hanno evidenziato la presenza, sia al momento delle

biopsie, sia al decesso degli animali, di rigetto di grado lieve o moderato (Figg. 3,4).

Nel gruppo 2 il quadro morfologico al momento delle biopsie e all'esame autoptico era caratterizzato, come nel gruppo di controllo, da sovvertimento strutturale della parete intestinale o da un danno di grado moderato con accorciamento dei villi, appiattimento dell'epitelio, dilatazione delle cripte, edema ed infiltrazione infiammatoria del connettivo, della lamina propria e della muscolaris mucosae.

Nel gruppo 3, invece, sia al controllo bioptico che al momento del decesso si è osservata la presenza rigetto acuto di grado moderato con caratteristiche già descritte per il gruppo 2, oppure di grado lieve e focalmente moderato.

In entrambi i gruppi possiamo considerare lo sviluppo del rigetto acuto ed il conseguente danno a carico della barriera mucosa, come la causa diretta o indiretta del decesso degli animali. Il rigetto di grado moderato, determinando un'alterazione dell'integrità della barriera intestinale, può consentire lo sviluppo di fenomeni di traslocazione batterica che possono poi portare allo sviluppo di sepsi generalizzate.

Tutti gli animali dei gruppi 2 e 3 hanno evidenziato la presenza di infezioni sistemiche causa o concausa della loro morte.

L'approfondimento di questa problematica, grazie all'esecuzione di emocolture seriate, effettuate solo negli animali del gruppo 4, ha da una parte consentito di trattare in modo più specifico le complicanze infettive (sulla base degli antibiogrammi) e, conseguentemente, di ridurre l'incidenza e la gravità delle infezioni, e dall'altra di evidenziare la presenza di setticemie misconosciute anche in condizioni basali al momento del trapianto. Quest'ultima constatazione può costituire un problema di base, in parte caratteristico del modello sperimentale, in parte ovviabile migliorando le condizioni di stabulazione degli animali trapiantati ed immunosoppressi.

Uno dei principali problemi sino ad ora emersi dall'esperienza sperimentale e clinica è rappresentato dalla necessità di poter disporre di uno strumento di diagnosi precoce del rigetto acuto. Dalla nostra esperienza emerge che il test di assorbimento al maltosio non è attendibile in tal senso. Le curve glicemiche ottenute in 7<sup>a</sup> giornata postoperatoria sono sostanzialmente sovrapponibili nei quattro gruppi

sperimentali nonostante le biopsie evidenziassero la presenza di rigetto acuto di grado moderato-severo, moderato, lieve-moderato, assente-lieve rispettivamente nei gruppi 1, 2, 3 e 4 (Fig. 4).

La tecnica della biopsia della mucosa intestinale quale strumento di monitoraggio del rigetto, è di per se stessa insostituibile se applicata tempestivamente alla comparsa dei primi segni clinici di rigetto. Purtroppo negli animali da esperimento l'unico sintomo valutabile è la comparsa di diarrea muco-sanguinolenta. In questo stadio il riscontro di alterazioni a carico della mucosa intestinale al controllo bioptico avviene quando ormai non è più possibile trattare opportunamente il rigetto. Inoltre nell'immediato postoperatorio ed a lungo termine l'attendibilità della biopsia è limitata dalla possibile presenza di alterazioni aspecifiche causate dal trauma chirurgico, dalla crescita batterica, dall'atrofia della mucosa e da altri possibili artefatti.

La biopsia ha valore limitato per la diagnosi di rigetto cronico. Infatti, poiché le modificazioni istopatologiche sono principalmente localizzate nella tonaca muscolare propria, sarebbero necessarie

biopsie a tutto spessore della parete intestinale, con evidente alto rischio di perforazione.

Rispetto alle esperienze riportate da altri Autori, nella nostra casistica non si sono osservati quadri istopatologici suggestivi di rigetto cronico, come invece osservato da Craddock (40), Fujiwara (68), Banner (67) nel cane, o da Langrehr (102) nel ratto, né di graft-versus-host disease come invece è stato riportato da Billingham (60).

Nel gruppo 4, come già detto, numerosi animali non presentavano segni macroscopici ed istopatologici di rigetto acuto. Viceversa in 4 degli 8 animali di questo gruppo, all'esame autoptico macroscopico, l'intestino ha mostrato caratteristiche uniche, con pareti uniformemente inspessite, soprattutto a livello ileale, con mucosa intestinale di aspetto ipertrofico e presenza di vegetazioni polipose in corrispondenza delle anastomosi distali. Dal punto di vista istopatologico queste zone ipertrofiche-polipoidi erano caratterizzate da iperplasia linfocitaria a carico della sottomucosa con conservazione strutturale della tonaca mucosa e delle sottostanti tonache muscolare e sierosa.

Una più precisa caratterizzazione di questo quadro morfologico è certamente necessaria per poter giungere ad una sua corretta interpretazione, anche se l'ipotesi più verosimile è che si tratti di un cosiddetto quadro di "post-transplant-lymphoproliferative disorders" (PTLD), complicanza descritta nel caso di trapianto di altri organi solidi e correlata ad un sovradosaggio dell'immunosoppressione (91,15). Meno verosimili appaiono le ipotesi che si tratti di danno tipico di graft-versus-host disease, anche perché tutti gli altri organi analizzati (compresi linfonodi e cute) non mostravano segni di infiltrazione o di alcun genere di danno. Né tanto meno si può ipotizzare una forma particolare di rigetto, visto che sia quello acuto che quello cronico hanno ormai delle caratteristiche ben definite e assai diverse da quelle riscontrate nell'intestino di questi animali.

A sostegno dell'ipotesi di malattia linfoproliferativa sta il fatto che tale reazione si è verificata negli animali appartenenti al gruppo con il più elevato dosaggio di FK 506 e quindi con livelli ematici del farmaco verosimilmente al di sopra del range considerato "terapeutico".



Sino ad ora non sono stati descritti altri casi di sviluppo di un quadro istopatologico simile dopo trapianto di intestino tenue. Tuttavia esistono descrizioni di casi di post-transplant-lymphoproliferative disorders in pazienti trapiantati di fegato o rene e trattati con FK 506 (91).

Confrontando la nostra esperienza a quelle riportate in letteratura possiamo fare un'importante osservazione. A livello sperimentale è stato possibile ottenere risultati accettabili in termini di sopravvivenza e di controllo delle reazioni di rigetto utilizzando dosaggi di FK 506 sovrapponibili a quelli impiegati nella pratica clinica. Ciò non è mai stato possibile con la ciclosporina che negli animali da esperimento doveva essere sempre somministrata a dosaggi da 5 a 10 volte superiori a quelli utilizzati nell'uomo per ottenere sopravvivenze simili a quelle della nostra casistica.

L'unica esperienza sino ad ora documentata sull'impiego di FK 506 nel trapianto di intestino su animale di grossa taglia è quella del centro di Pittsburgh . Cani sottoposti ad ortotrapianto di intestino singolo ed immunosoppressi con 0.1 mg/kg die EV sono sopravvissuti

mediamente 57 giorni. L'impiego di dosaggi superiori ha quasi sempre comportato il decesso dell'animale (mediamente in 23<sup>a</sup> giornata postoperatoria) per emaciazione. Considerando le diverse modalità di somministrazione del farmaco ed il diverso modello sperimentale possiamo considerare i nostri risultati in sintonia con quelli ottenuti da Yoshimi (126).

Un ulteriore miglioramento dei risultati sinora ottenuti potrebbe essere raggiunto mediante la monitorizzazione in tempo reale dei livelli plasmatici di FK 506 al fine di ottimizzare al meglio il trattamento immunosoppressivo, cercando in questo modo di limitare le complicanze da tossicità del farmaco. Interessante sarebbe, inoltre, la verifica dell'efficacia del farmaco se somministrato per os ed, infine, la possibilità di sospendere l'immunosoppressione e di ricercare l'eventuale sviluppo di tolleranza immunologica. Come si intuisce, la ricerca esposta in questa tesi rappresenta solo una fase di uno studio articolato in piena evoluzione e, a nostro parere, di rilevante interesse scientifico.

## BIBLIOGRAFIA

- 1) Trier JS: The short bowel syndrome. In Sleisenger MH, Fortrand JS (eds): *Gastrointestinal Disease. Pathophysiology, Diagnosis, Management*. Philadelphia, W.B. Saunders, 1981
- 2) Kennedy G, JeeJeebhoy KN: Home total parenteral nutrition. In JeeJeebhoy KN (ed): *Total parenteral Nutrition in the Hospital and at Home*. Boca Ratan, FL, CRC Press, Inc, 1983
- 3) Fisher JE: Nutritional support in the seriously ill patient. *Curr Probl Surg* 17 (9): 466-532, 1980
- 4) Grosfeld JL, Rescoria FJ, West KW: Short bowel syndrome in infancy and childhood. Analysis of survival in 60 patients. *Am J Surg* 151: 41-46, 1986
- 5) Fortner JG, Sichuk G, Litwin SD, Beattie EJ: Immunological responses to an intestinal allograft with HLA-identical donor-recipient. *Transplantation* 14: 531-535, 1972
- 6) Alican F, Hardy JD, Cayirli M, Varner Je, Moynihan PC, Turner MD, Anas P: Intestinal transplantation: Laboratory experience and report of clinical case. *Am J Surg* 121: 150-159, 1971
- 7) Ruiz JO, Lillehei RC: Intestinal transplantation. *Am J Proctol* 23: 379-393, 1972

- 8) Watson AJM, Lear PA: Current status of intestinal transplantation. *Gut* 30: 1771-1782, 1989
- 9) Grant D, Sommerauer J, Mimeault R, et al: Treatment with continuous high-dose intravenous cyclosporine following clinical intestinal transplantation. *Transplantation* 48: 151-152, 1989
- 10) Cohen Z, Silverman R, Levy G, Wassef R, Langer B: Clinical small intestinal transplantation using cyclosporine A and methylprednisolone. *Trans Proc* 19: 2588-2590, 1987
- 11) Deltz E, Schroeder P, Gundlach M, Gebhardt H, Hansmon ML, Leimenstoll G: Successful clinical small bowel transplantation. International Symposium on Small Bowel Transplantation. London 1989
- 12) Goulet OJ, Revillon Y, Cerf-Bensussan N, et al: Small intestinal transplantation in a child using cyclosporine. *Trans Proc* 20 (supp3): 288-296, 1988
- 13) Schroeder P, Goulet O, Lear Pa: Small bowel transplantation: European experience. *Lancet* 335: 181-184, 1990
- 14) Starzl TE, Rowe MI, Todo S, et al: Transplantation of multiple abdominal viscera. *Jama* 261: 1449-1457, 1989

- 15) Williams JW, Sankary HN, Foster PF, Lowe J, Goldman GM: Splanchnic transplantation: An approach to the infant dependent on parenteral nutrition who develops irreversible liver disease. *Jama* 261: 1458-1462, 1989
- 16) Grant D, Wall W, Mimeault R, et al: Successful small-bowel/liver transplantation. *Lancet* 335: 181-184, 1990
- 17) Starzl TE, Iwatzuki S., Shaw BW et al: Pancreatico-duodenal transplantation in humans. *Surg Gynecol Obstet* 159: 265, 1984
- 18) Carrell A: La technique opératoire des anastomoses vasculaires et la transplantation des visceres. *Lyon MEO* 98: 859-864, 1992
- 19) Lillehei RC, Goot B, Miller FA: The physiological response of the small bowel of the dog to ischemia including prolonged in vitro preservation of the bowel with successful replacement and survival. *Ann Surg* 150: 543, 1959
- 20) Manax WG, Bloch JH, Eyal Z et al: Experimental preservation of the small bowel. *Am J Surg* 109: 26, 1965
- 21) Goot B, Lillehei RC, Miller FA: Mesenteric lymphatic regeneration after autografts of small bowel in dogs. *Surgery* 48: 571, 1960

- 22) Kocandrlje V, Houttuin E, Prohaska JV: Regeneration of the lymphatics after autotransplantation and homotransplantation of the entire small intestine. *Surg Gynecol Obstet* 122: 587, 1996
- 23) Goot B, Lillehei RC, Miller FA: Homografts of the small bowel. *Surg Forum* 10: 193, 1959
- 24) Manax WG, Lyons GW, Lillehei RC: Transplantation of the small bowel and stomach. *Adv Surg* 2: 371, 1966
- 25) Lillehei RC, Manax WG, Lyons GW et al: Transplantation of gastrointestinal organs, including small intestine and stomach. *Gastroenterology* 51: 936, 1966
- 26) Hardy Ma, Quint J, State: Effect of antilymphocyte serum and other immunosuppressive agents on canine jejunal allografts. *Ann Surg* 171: 51, 1970
- 27) Preston WF, Macalalad F, Wachowski TJ et al: Survival of homografts of the intestine with and without immunosuppression. *Surgery* 60: 1203, 1966
- 28) Monchik GJ, Russel PS: Transplantation of small bowel in the rat: Technical and immunological considerations. *Surgery* 70: 693, 1971
- 29) Billingham RE: Reactions of grafts against their hosts. *Science* 130: 947, 1959

- 30) Kort WJ, Westbroeck DL, MacDicken I, Lameijer LDF: Orthotopic total small-bowel transplantation in the rat. *Eur J Surg Res* 5: 81-89, 1973
- 31) Preissner WCH, Schroeder P, Gundlach M, et al: Microsurgical techniques of heterotopic and orthotopic small-bowel transplantation in the rat; in Deltz E, Thiede A, Hammelmann H (eds): Small-Bowel Transplantation. Experimental and Clinical Fundamentals. Heidelberg. Springer, pp. 2-13, 1986
- 32) Lee KKW, Schraut WH: Structure and function of orthotopic small-bowel allografts in rats with cyclosporine A. *Am J Surg* 151: 55-60, 1986
- 33) Koltun WA, Madara JL, Smith RJ, Kirkman RL: Metabolic aspects of small bowel transplantation on inbred rats. *J Surg Res* 34: 597-607, 1983
- 34) Schraut WH, Abraham VS, Lee KKW: Portal versus systemic venous drainage of small-bowel allografts. *Surgery* 98: 579-585, 1985
- 35) Schraut WH, Rosemurgy AS, Riddel RM: Prolongation of intestinal allograft survival without immunosuppressive drug therapy. *J Surg Res* 42: 341-347, 1987

- 36) Shimazu R, Grogan JB, Raju S: Long term survival of orthotopic bowel allografts in the rat treated with short-term low-dose cyclosporine. *Transplantation* 46: 673-677, 1988
- 37) Wallander J, Lackgren G, Sandstrom E, Larsson E, Tufveson G: Small-bowel transplantation in the rat: A new technique. *Trans Proc* 19: 4387-4388, 1987
- 38) Sonnino RE, Besser AS, Polley TZ, Riddle JM: A modified technique for small-bowel transplantation in the rat. *J Pediatr Surg* 21: 1073-1077, 1986
- 39) Reznick RK, Craddock GN, Langer B, Gilas T, Cullen JB: Structure and function of small bowel allografts in the dog: Immunosuppression with cyclosporin A. *Can J Surg* 25: 51-55, 1982
- 40) Craddock GN, Nordgren SR, Reznick RK, et al: Successful small bowel transplantation in the dog using cyclosporine. *Transplantation* 35: 284-288, 1983
- 41) Deliz-Perez Hs, McClure J, Bedetti C, et al: Successful small bowel allotransplantation in dogs with cyclosporine and prednisone. *Transplantation* 37:126-129, 1984
- 42) Raju S, Didlake RH, Cayirli M, Turner MD, Grogan JB, Achord J: Experimental small bowel transplantation utilizing cyclosporine. *Transplantation* 38: 561-566, 1984



- 43) Parks DA, Bulkley GB, Granger N: Role of oxygen free radicals in shock, ischemia and organ preservation. *Surgery* 94: 428-434, 1983
- 44) Parks DA, Granger DN: Xanthine oxidase: Biochemistry, distribution and physiology. *Acta Physiol Scand* 548 (suppl.): 87-99, 1986
- 45) Sigalet DL, Lees GM, Aherne FX, et al: The physiology of adaptation to small bowel resection in the pig: An integrated study of morphological and functional changes. *J Pediatr Surg* 25: 650-657: 1990
- 46) Pond WG, Houpt KA: The pig as a model for biomedical research: in *The Biology of the Pig*. Ithaca. Cornell University Press, pp. 13-64, 1977
- 47) Kunlin A, Hay JM, Hay PL, et al: Technique de la transplantation orthotopique de l'intestin grêle chez le porc. *Ann Chir* 26: 505-510, 1972
- 48) Stauffer UG, Becker M, Hirsig J, Meier HP, Kara O: The risks of small intestinal transplantation for the recipient: Experimental results in young minipigs. *J Pediatr Surg* 13: 465-467, 1978
- 49) Ricour C, Revillon Y, Arnaud-Battandier F, et al: Successful small bowel allografts in piglets using cyclosporine. *Transplant Proc* 15: 3019-3023, 1984

- 50) Pritchard TJ, Koltun WA, Madara JL, Kirkman RL: Small-bowel transplantaton in the pig: in Deltz E, Thiede A, Hammelmann H (eds): Small Bowel Transplantation. Experimental and Clinical Fundamentals. Heidelberg, Springer, pp. 26-23, 1986
- 51) Grant D, Duff J. Zhong R, et al: Successful intestinal transplantation in pigs with cyclosporine. *Transplantation* 45: 279-284, 1988
- 52) Kimura K, La Rosa CA, Blank MA, Jaffe BM: Successful segmental intestinal transplantation in enterectomized pigs. *Ann Sur* 211: 158-164, 1990
- 53) Pritchard TJ, Madara JL, Tapper D, Wilmore, Kirkman RL: Failure of cyclosporine to prevent small bowel allograft rejection in pigs. *J Surg Res* 38: 553-558, 1985
- 54) Pritchard TJ, Kirkman RL: Small bowel transplantation. *World J Surg* 9: 860, 1985
- 55) Toledo-Pereyra LH, Simmons JRL, Najarian JS: Two to three day intestinal preservation utilizing hypothermic pulsatile perfusion. *Ann Surg* 179: 454, 1974
- 56) Guttman FM, N'guyen LT, Laberge JM et al: Fetal rat intestinal transplantation cryopreservation and Cyclosporine A. *J Pediatr Surg* (in press)

- 57) Lee KKW, Schraut WH: Structure and function of orthotopic small bowel allografts in rats treated with Cyclosporine. *Am J Surg* 151: 55, 1986
- 58) Schraut WH, Rosemurgy AS, Riddell RM: Prolongation of intestinal allografts survival without immunosuppressive drug therapy. *J Surg Res* 34: 597, 1983
- 59) Arnaud-Battandier F, Salmon H, Aynaud JM, et al: In vitro and in vivo studies of the mucosal immune barrier after long-term small-bowel allotransplantation in pigs using cyclosporine: in Deltz E, Thiede A, Hammelmann H (eds): *Small Bowel Transplantation. Experimental and Clinical Fundamentals*. Heidelberg, Springer, 1986, pp 39-43
- 60) Billingham RE: The biology of graft-versus-host reactions. *Harvey Lect* 62: 21-78, 1996
- 61) Rosemurgy AS, Schraut WH: Small bowel allografts. Sequence of histologic changes in acute and chronic rejection. *Am J Surg* 151: 470-475, 1986
- 62) Schmid Th, Oberhuber G, Korozsi G, Klima G., Margreiter R: Histological pattern of small bowel allograft rejection in the rat. *Gastroenterology* 96: 1529-1532, 1989

- 63) Lillehei RC, Goott B, Millaer FA: The physiological response of the small bowel of the dog to ischemia including prolonged in vitro preservation of the bowel with successful replacement and survival. *Ann Surg* 150: 542-560, 1959
- 64) Preston FW, Macalad R, Wachowski TJ, Randolph DA, Apostol JV: Survival of homografts of the intestine with and without immunosuppression. *Surgery* 60: 1203-1210, 1966
- 65) Taylor RMR, Watson JW, Walker FC, Watson AJ: Prolongation of survival of jejunal homografts in dogs treated with azathioprine (Imuran). *Br J Surg* 53: 134-138, 1966
- 66) Holmes JT, Klein MS, Winawer SJ, Fortner JG: Morphological studies of rejection in canine jejunal allografts. *Gastroenterology* 61: 693-706, 1971
- 67) Banner B, Dean P, Williams J: Morphologic features of rejection in long surviving canine small bowel transplants. *Transplantation* 46: 665-669, 1988
- 68) Fujiwara H, Raju S, Grogan JB, Lewin JR, Johnson WW: Total orthotopic small bowel allotransplantation in the dog: Features of an atypical rejection and graft-versus-host reaction. *Transplantation* 44: 747-753, 1987

- 69) Milliard PR, Dennison A, Hoghes DA, Collin J, Morris PJ: The morphology of intestinal allograft rejection and the inadequacy of mucosal biopsy in its recognition. *Br J Exp Pathol* 67: 687-698, 1986
- 70) Hardy MA, Quint J, Stale D: Effect of antilymphocyte serum and other immunosuppressive agents on canine jejuneal allografts. *Ann Surg* 171: 51-60, 1970
- 71) Holmes JT, Yeh SDJ, Winawer SJ, Kawano N, Fortner JG: Absorption studies in canine jejunal allografts. *Ann Surg* 174: 101-108, 1971
- 72) Billiar TR, Garberoglio C, Straut W: Maltose absorption as an indicator of small-intestinal allograft rejection. *J Surg Res* 37: 75-82, 1984
- 73) Grant D, Lamont D, Zhong R, et al: Cr-EDTA: A marker of early intestinal rejection in the rat. *J Surg Res* 37: 75-82, 1984
- 74) Teitelbaum DH, Dunaway DJ, Sonnino Re, Stellin G, Berend ME, Harmel RP: Leakage of intraluminal low molecular weight polyethylene glycol as a marker of small bowel transplant rejection. *J Pediatr Surg* 24: 64-69, 1989
- 75) Sonnino RE, Riddle JM, Besser AS: Small bowel transplantation in the rat: Ultrastructure changes during the early phases of rejection. *J Invest Surg* 1: 181-191, 1988

- 76) Teitelbaum DH, O'Dorisio TM, Qualman SJ, Sonnino RE, Dunaway DJ, Harmel RP: Alteration in gastrointestinal peptide tissue levels in rejecting small bowel transplants. *J Pediatr Surg* 24: 629-633, 1989
- 77) Deltz E, Ulrichs K, Shack T, et al: Graft versus host reaction in small intestine transplantation and possibilities for its circumvention. *Am J Surg* 1986; 151: 379-386, 1986
- 78) Pomposelli F, Maki T, Kiyozumi T, Gaber L, Balogh K, Monaco AP: Induction of graft-versus-host disease by small intestinal allotransplantation in rats. *Transplantation* 40: 343-347, 1985
- 79) Schraut Wh, Lee KKW, Daswon PJ, Hurst RD: Pathologic changes associated with graft-versus-host disease induced by small-bowel allografts. *Transplantation* 41: 286-290, 1986
- 80) Lee KW, Schraut WH: In vitro allograft irradiation prevents graft versus host disease in small-bowel transplantation. *J Surg Res* 38: 364-372, 1985
- 81) Wallander J, Lackgren G, Tufveson G: T-lymphocytes are necessary for fatal graft-vs-host-disease after small bowel transplantation. *Trans Proc* 21: 2896-2897, 1989
- 82) Shaffer D, Simpson MA, Milford EL, et al: Donor pretreatment with monoclonal antibody for prevention of graft-versus-host disease

- following small bowel transplantation. Effect of depletion of T-cell subsets. *Trans Proc* 23: 679-681, 1985
- 83) Arnaud-Battandier F, Salmon H, Vaiman M, et al: Small intestinal allotransplantation in swine with cyclosporine treatment: Studies of the intestinal lymphoid populations. *Trans Proc* 17: 1440-1441, 1985
- 84) Lear PA, Cunningham AJ, Crane PW, Wood RFM: Lymphocytic migration patterns in small bowel transplants. *Trans Proc* 21: 2881-2882, 1989
- 85) Diflo T, Maki T, Balogh K, Monaco AP: Graft-versus-host disease in fully allogenic small bowel transplantation in the rat. *Transplantation* 47: 7-11, 1989
- 86) Shaffer D, Maki T, De Michele SJ, et al: Studies in small bowel transplantation: Prevention of graft-versus-host disease with preservation of allograft function by donor pretreatment with antilymphocyte serum. *Transplantation* 45: 262-269, 1988
- 87) Pirenne J, Lardinois F, D'Silva M, et al: Relevance of mesenteric lymph nodes to graft-versus-host disease following small bowel transplantation. *Transplantation* 50: 711-714, 1990
- 88) Moynihan HL, Stangl MJ, Langrehr J, Lee KKW, Banner B, Schraut WH: The development of graft versus host disease in the

immunologically compromised recipient of a small bowel allograft.

*Trans Proc* 22: 2205-22057, 1990

89) Cohen Z, MacGregor A, Moore KTH, Falk RE, Langer B, Cullen JB: Canine small bowel transplantation. A study of immunological responses. *Arch Surg* 111: 248-253, 1976

90) Grant D, Zhong R, Gunn H, et al: Graft-versus-host reactions induced by intestinal transplantation in the rat produce host immunosuppression. *Trans Proc* 20: 1279-1280, 1988

91) Nalesnik MA: Involvement of the gastrointestinal tract by Epstein-Barr virus associated post-transplant lymphoproliferative disorders. *Am J Surg Pathol* 14 (suppl 1): 92-100, 1990

92) Madara JL, Kirkman RL: Structural and functional evolution of jejuneal allograft rejection in rats and the ameliorating effects of cyclosporine therapy. *J clin Invest* 75: 502-512, 1985

93) Murase N, Demetris AS, Kim DG, et al: Rejection of multivisceral allografts in rats: A sequential analysis with comparison to isolated orthotopic small bowel and liver grafts. *Surgery* 108, 880-889, 1990

94) Goulet O, Revillion Y, Jan D, et al. Successful small bowel/liver transplantation in children. *Trans Proc*, 22: 2499, 1990



- 95) Kirkman RL, Lear PA, Madara JL, Tilney NL: Small intestine transplantation in the rat -immunology and function. *Surgery* 96:280-287, 1984
- 96) Kimura K, Money SR, Jaffe BM: The effects of size and site of origin of intestinal grafts on rat small bowel transplantation. *Surgery* 101: 618-622, 1987
- 97) Hoffman AL, Makowka L, Banner B, et al: The use of FK 506 for small intestine allotransplantation: inhibition of acute rejection and prevention of fatal graft-versus-host disease. *Transplantation* 49: 483, 1990
- 98) Lee KKW, Stangl M, Todo S, et al. Comparison of short-term immunosuppressive therapy with cyclosporine and FK 506 in small bowel transplantation. *Trans Proc* 22: 2485, 1990
- 99) Murase N, Demetris AJ, Matsuzaki T, et al. Long survival in rats after multivisceral versus isolated small bowel allotransplantation under FK 506. *Surgery* 110: 87, 1991
- 100) Langrehr JM, Lee KKW, Wachs ME, et al. Comparison of the effectiveness of cyclosporine A in small bowel transplantation using different rat strain combinations. *Transplant Proc.* 22: 2533, 1990

- 101) Zimmermann FA, Davies HFS, Knoll PP, Gokel JM, Schmidt T. Orthotopic liver graft in the rat: the influence of strain combination on the fate of the graft. *Transplantation* 37: 406, 1984
- 102) Langrehr JM, Banner B, Lee KKW, Schraut WH. Clinical course, morphology, and treatment of chronically rejecting small bowel allografts. *Transplantation* 55: 242-250, 1993
- 103) Millard PR, Dennison A, Hughes DA, Collin J, Morris PJ. Morphology of intestinal allograft rejection and the inadequacy of mucosal biopsies in its recognition. *Br J Exp Pathol* 67: 687, 1986
- 104) Harmel RP, Stanley M: Improved survival after allogenic small intestinal transplantation in the rat using cyclosporine immunosuppression. *J Pediatr Surg* 21: 214-217, 1986
- 105) Bom-van Noorloos AA, Visser JJ, Drexage HA, Hoitsma HFW: Cyclosporin A in orthotopic porcine liver transplantation. *Eur Surg Res* 16: 329-344, 1984
- 106) Grant D, Duff J, Zhong R, Mimeault R, Inch R, Stiller C.: Effect of ex-vivo allograft irradiation combined with cyclosporine therapy in a pig intestinal transplant model. *Trans Proc* 21: 2879-2880, 1989
- 107) Saat RE, Heineman E, De Bruin RWF, Marquet RL, Jeekel J: Total orthotopic allogenic small bowel transplantation in rats. Attempts to

- ameliorate the graft-versus-host disease by irradiation and transfusions of the donor. *Transplantation* 47: 451-453, 1989
- 108) Martinelli GP, Knight RK, Kaplan S, et al: Small bowel transplantation in the rat: Effect of pre-transplant blood transfusions and cyclosporine on host survival. *Transplantation* 45: 1021-1026, 1988
- 109) Calne RY, Sells RA, Pena JR, et al: Induction of immunological tolerance by porcine liver grafts. *Nature* 223: 472-476, 1969
- 110) Kamada N, Davies HS, Wight D, Culank L, Roser B: Liver transplantation in the rat. Biochemical and histological evidence of complete tolerance induction in non-rejector strains. *Transplantation* 35: 304-311, 1983
- 111) Astarcioglu I, Gugenheim J, Gigou M, et al: Immunosuppressive properties of auxiliary liver allografts into sensitized rats. *Transplantation* 49: 1186-1188, 1990
- 112) Gonwa TA, Nery JR, Husberg BS, Klintmalm GB: Simultaneously liver and renal transplantation in man. *Transplantation* 46: 690-693, 1988
- 113) Kino T, Hatanaka H, Miyata S, et al. FK 506: a novel immunosuppressant isolated from a streptomyces. II.

- Immunosuppressive effect of FK 506 in vitro. *J Antibiotics* 40:1256-65,1987
- 114) Ochai T, Makajama K, Nagata M. Effect of a new immunosuppressive agent FK 506 on heterotopic cardiac allotransplantation in the rat. *Transplant Proc* 19:1284-6.1987
- 115) Murase N, Todo S, Lee P-H, et al. Heterotopic heart transplantation in the rat receiving FK 506 alone or with cyclosporine. *Transplant Proc* 19: 71-75, 1987
- 116) Todo S, Demetris AS; Ueda Y, et al. Canine kidney transplantation with FK 506 alone or in combination with cyclosporine and steroids. *Transplant Proc* 19: 57-61. 1987
- 117) Zeevi Z, Duquesnoy R, Eiras G, et al. Immunosuppressive effect of FK 506 on in vitro lymphocyte alloactivation: synergism with cyclosporine A. *Transplant Proc* 19: 40-4, 1987
- 118) Sawada S, Suzuki G, Kawase Y, et al. Novel immunosuppressive agent, FK 506 in vitro effects on the cloned T cell activation. *J Immunology* 139:1797-803,1987
- 119) Starzl TE, Fung JJ, Jordan M, Alessiani M, et al. Kidney transplantation under FK 506. *JAMA* 264: 63-7, 1990

- 120) Utsunomiya H, Tanaka K, Uemoto S, Kato H, Nishizawa T, Yamamoto E, Ozawa K: Effect of FK 506 on orthotopic small bowel transplantation in rats. *Trans Proc* 24: 1191, 1992
- 121) Hatazawa C, Yamaguchi M, Kato T, Koyama K: Effect of FK 506 on bowel transplantation in rats. *Trans Proc* 24: 1177, 1992
- 122) Masutani H, Yagi M, Hashimoto T. Suppression of the histologic changes of GVHD by FK 506 in rat small bowel transplantation. *Trans Proc* 24: 1185-1186, 1992
- 123) Lee KKW, Stangl MJ, Todo S: Comparison of short-term immunosuppressive therapy with cyclosporine and FK 506 in small bowel transplantation. *Trans Proc* 22: 2485-2486, 1990
- 124) Santiago SF, Fukuzawa, Azuma T, Okada A: Effect of short-term immunosuppressive therapy with FK 506 or CyA on the donor in small intestine allotransplantation in rats. *Trans Proc* 24: 1189, 1992
- 125) Bruin RWF, HogenEsch H, Heineman E, Jeekel J, Marquet RL: Fulminant-graft-versus-host disease after FK 506 treatment in fully allogenic small bowel transplantation. *Trans Proc* 23: 3257-3259, 1991
- 126) Yoshimi F, Nakamura K, Zhu Y, Suzuki M, Funakoshi: Canine total orthotopic small bowel transplantation under FK 506. *Trans proc* 23: 3240-3242, 1991

- 127) Dumont FJ, Staruch M, et al: The immunosoppressive macrolides FK 506 and rapamycin act as reciprocal antagonists in murine T cells. *J Immunol* 144: 1418, 1990
- 128) Stepkowski SM, Chen H: Inhibition of host-versus graft and graft-versus-host responses after small bowel transplantation in rats by rapamycin. *Transplantation* 53: 258-264, 1992
- 129) Chen h, Wu J, Xu D,: The effect of Rapamycin on orthotopic small bowel transplantation in the rat. *Trans Proc* 24: 1157-1158, 1992
- 130) Fabian MA, Denning SM, Bollinger RR: Rapamycin suppression of host-versus-graft and graft-versus-host. *Trans proc* 24: 1174, 1992
- 131) He G, Zhong, Zhang Z, Garcia B: Donor pretreatment with Rapamycin delays rejection following intestinal allotransplantation. *Trans Proc* 24: 1178, 1992
- 132) Tanaka S, Okada H, Uda K: Mechanism of graft-versu-host disease and inhibition with deoxyspergualin on small bowel transplantation in rats. *Trans Proc* 24: 1161-1163, 1992
- 133) Shaffer D, Blakely ML, Gottschalk, Monaco AP: Small bowel transplantation in rats using RS-61443: Effect on GVHD and rejection. *Trans proc* 24: 1159-1160, 1992

- 134) Starzl E, Iwastuki S, Shaw B.W. A growth factor in fine vascular anastomoses. *Surg. Gynecol. Obstet.* 159: 164-5,1984
- 135) Sonnino RE, Riddle JM, Pritchard TJ: Grading system for histologic changes in rat small bowel transplants. *Trans proc* 24: 1201-1202
- 136) Crane PW, Lear Pa, SowterC, Davies RL: Early microvascular changes in small intestinal allografts. *Trans proc* 21: 2906, 1989
- 137) Todo S, Podesta L, ChapChap P. Orthotopic liver transplantation in dogs receiving FK 506. *Transplant Proc* 19: 64-67, 1987.
- 138) Todo S, Ueda Y, Demetris JA. Immunosuppression of canine, monkey, and baboon allografts by FK 506: with specil reference to synergism with other drugs and to tolerance induction. *Surgery* 104: 239-49, 1988